



# DERMATOLOGÍA

*Coordinadores*

**Dr. Sergio Vañó**

**Dr. Pedro Jaén**



# Presentación



**Dr. Sergio Vañó**

(@SergioVanoG)

Dermatólogo

Servicio de Dermatología

Hospital Universitario Ramón y Cajal

Madrid

*Las enfermedades dermatológicas tienen una elevada incidencia y en muchas ocasiones son valoradas inicialmente por otros especialistas. El conocimiento práctico de las dermatosis más frecuentes puede resultar de gran interés para el correcto abordaje de estos pacientes.*

*La presente recopilación pretende ofrecer una visión muy práctica y dinámica de las enfermedades dermatológicas más frecuentes a las que otros especialistas no dermatólogos se tienen que enfrentar en la práctica clínica, mostrando una síntesis de las manifestaciones clínicas más características, cómo realizar el diagnóstico, cómo plantear el manejo terapéutico y en qué casos derivar al dermatólogo. Estamos seguros de que os resultará de interés en vuestro día a día en la consulta.*

*Ha sido un placer coordinar esta obra dada la gran calidad y afán de colaboración de los autores y la ayuda prestada por Faes Farma.*

# Índice

<b>1</b>	<b>Lesiones en dermatología clínica</b> .....	3
<b>2</b>	<b>Urticaria y angioedema. Prurito</b> .....	9
<b>3</b>	<b>Acné y rosácea</b> .....	15
<b>4</b>	<b>Dermatitis atópica</b> .....	21
<b>5</b>	<b>Alopecia</b> .....	27
<b>6</b>	<b>Cáncer de piel</b> .....	33
<b>7</b>	<b>Queratosis actínicas</b> .....	39
<b>8</b>	<b>Urgencias dermatológicas</b> .....	45
<b>9</b>	<b>Patología ungueal y oral</b> .....	51
<b>10</b>	<b>Psoriasis y dermatitis seborreica</b> .....	57
<b>11</b>	<b>Enfermedades ampollosas</b> .....	63
<b>12</b>	<b>Manifestaciones cutáneas de las enfermedades sistémicas</b> .....	69
<b>13</b>	<b>Lesiones cutáneas benignas</b> .....	75
<b>14</b>	<b>Toxicodermias y dematosis reactivas</b> .....	79
<b>15</b>	<b>Infecciones bacterianas y micosis</b> .....	87
<b>16</b>	<b>Enfermedades de transmisión sexual (I)</b> .....	93
<b>17</b>	<b>Enfermedades de transmisión sexual (II)</b> .....	99
<b>18</b>	<b>Fotodermatosis</b> .....	105



# Lesiones en dermatología clínica

*Para el diagnóstico de las enfermedades cutáneas se requiere la realización de una historia clínica general que incluya una buena anamnesis y una buena exploración dermatológica, lo cual muchas veces nos permitirá realizar un diagnóstico directo y en otras ocasiones nos servirá de guía para realizar distintas pruebas complementarias.*

Dra. Natalia Sánchez Neila  
Dra. Laura Miguel Gómez  
Dra. Ángela Hermosa Gelbard

Servicio de Dermatología  
Hospital Univ. Ramón y Cajal. Madrid

# HISTORIA CLÍNICA EN DERMATOLOGÍA

## 1 ANAMNESIS

→ Para realizar una correcta anamnesis es importante establecer una buena **relación médico-paciente**. Debemos realizar una serie de preguntas que nos permitan conocer los **antecedentes personales y familiares** de nuestros pacientes, para poder dilucidar si las dermatosis que presentan pueden estar relacionadas con una enfermedad sistémica conocida previamente o con una patología hereditaria.

→ En el caso de algunas dermatosis es importante además conocer algunos **datos epidemiológicos** y de filiación, como la profesión de nuestros pacientes, sus aficiones, si tienen contactos con animales, si han viajado al extranjero o han estado en medios rurales, o si más personas de su entorno tienen lesiones similares.

→ También puede ser importante conocer, por ejemplo en el caso de que nos consulten por una lesión pigmentada que ha cambiado de aspecto, el **tipo de exposición solar** que ha sufrido nuestro paciente a lo largo de su vida o si ha presentado quemaduras solares en la infancia.

→ Además, ante la sospecha de una infección de transmisión sexual deberemos realizar además un interrogatorio acerca de las prácticas sexuales (utilización de preservativo, número de contactos sexuales, tipo de práctica sexual, fecha de la última relación...).

→ Asimismo, realizaremos un interrogatorio referido a las lesiones cutáneas por las cuales nos consulta, para poder conocer cómo, dónde y cuándo comenzaron las lesiones, su forma de extensión, si han variado a lo largo del tiempo, si producen síntomas (dolor, picor, escozor...), posible causa desencadenante, si existe algún factor que empeore o mejore las lesiones, si se ha recibido algún tratamiento o si ya ha presentado estos síntomas con anterioridad, y en caso afirmativo, saber cómo se resolvieron. Además es importante conocer si el cuadro dermatológico se acompaña de otros síntomas o de fiebre.

## 2 EXPLORACIÓN DERMATOLÓGICA

Debemos realizar una exploración física minuciosa, examinando **toda la superficie cutáneo-mucosa**, lo que permitirá encontrar lesiones desapercibidas por el enfermo. En ocasiones también será necesario realizar una **exploración general del paciente**, para descartar afectación de otros órganos, por ejemplo, en el caso de sospecha de patología tumoral o en ciertas infecciones habrá que descartar que el paciente presente adenopatías palpables.

Es importante describir, con el máximo detalle posible, las características de las lesiones cutáneas que encontremos (Tabla 1).

Tabla 1 Características de las lesiones cutáneas

- Tipo de lesión elemental
- Localización
- Número: lesión única/múltiple
- Distribución: localizada/generalizada/simetría/agrupamiento...
- Morfología
- Tamaño
- Color
- Bordes
- Consistencia
- Superficie

## 3 LESIONES ELEMENTALES (Tabla 2)

### Lesiones elementales primarias

Son lesiones que aparecen sobre piel normal.

#### A. De contenido sólido:

→ **Mácula** (Fig. 1): cambio de color de la piel imperceptible al tacto. El color de la piel normal viene determinado por una mezcla de pigmentos: la melanina (de color pardo), la hemoglobina (roja si está oxigenada y azulada si está desoxigenada), la grasa hipodérmica y la queratina de la capa córnea (color amarillento). Las máculas se pueden clasificar por su mecanismo de producción (Tabla 3).

→ **Pápula**: lesión circunscrita, sobrelevada, de contenido sólido y menor de 1 cm de diámetro (Fig. 2). Cuando afectan a los pliegues, por la maceración, adquieren una superficie velloosa y se hacen vegetantes.

→ **Placa**: lesión circunscrita, sobrelevada en forma de meseta, mayor de 1 cm de diámetro, que puede ser la consecuencia de la agrupación de varias pápulas (Fig. 3).

→ **Habón**: lesión sobrelevada provocada por edema dérmico o dermohipodérmico. Evoluciona en menos de 24 horas. Su color oscila entre el rojo y el blanco (a mayor edema, más blanco). Tienden a extenderse en arcos de círculo (Fig. 4). Si son lineales y aparecen después del rascado, se denominan dermatografismo.

Figura 1 A. Mácula eritematosa correspondiente a una malformación capilar en un lactante de 6 meses. B. Máculas pigmentarias de origen melánico correspondientes a nevi melanocíticos

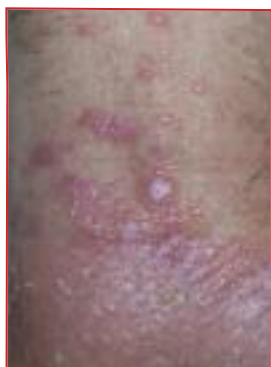
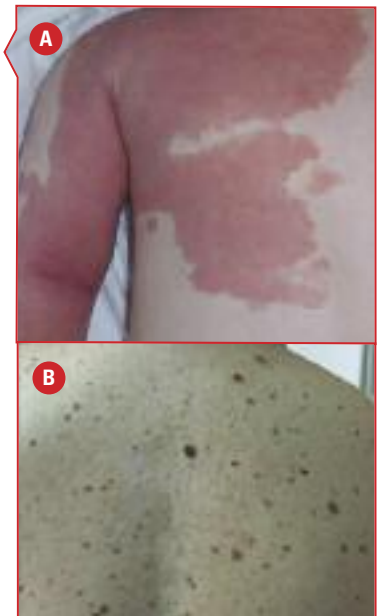
Figura 2 Pápulas poligonales planas con brillo liquenoide y estrías de Wickham correspondientes a un liquen simple plano en un varón de 32 años

Figura 3 Placa eritematosa de bordes bien delimitados con descamación nacarada en la superficie correspondiente a una placa de psoriasis vulgar en región lumbar

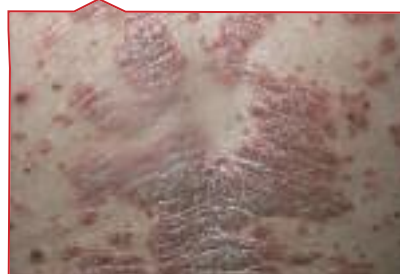
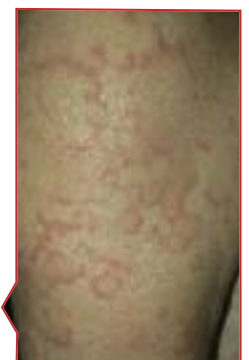
Figura 4 Habones de morfología arciforme en varón de 28 años diagnosticado de urticaria aguda. Las lesiones tenían una evolución fugaz



**Tabla 2** Lesiones elementales en Dermatología

Lesiones elementales primarias	De contenido sólido	De contenido líquido	Lesiones elementales secundarias	Destinadas a eliminarse	Soluciones de continuidad	Reparadoras e hiperplásicas
	<ul style="list-style-type: none"> <li>Mácula</li> <li>Pápula</li> <li>Placa</li> <li>Habón</li> <li>Nódulo (quiste, goma)</li> <li>Tumor</li> </ul>	<ul style="list-style-type: none"> <li>Vesícula</li> <li>Ampolla</li> <li>Flictena</li> <li>Pústula</li> </ul>		<ul style="list-style-type: none"> <li>Escama</li> <li>Costra</li> <li>Escara</li> </ul>	<ul style="list-style-type: none"> <li>Erosión o excoriación</li> <li>Úlcera</li> <li>Fisura</li> </ul>	<ul style="list-style-type: none"> <li>Cicatriz</li> <li>Atrofia</li> <li>Esclerosis</li> <li>Liquenificación</li> </ul>

**Tabla 3** Máculas. Clasificación según su origen

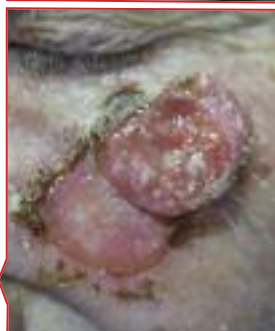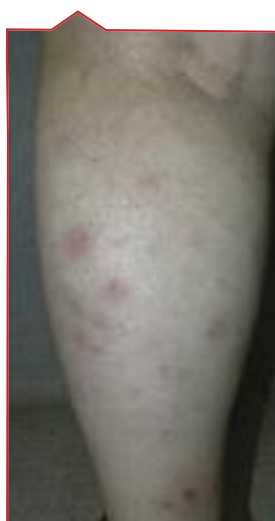<b>Máculas de origen vascular</b>	Vasodilatación	<ul style="list-style-type: none"> <li><b>Congestión activa</b> → ERITEMA: de color rojo vivo que se blanquea a la digitopresión</li> <li><b>Congestión pasiva</b> → CIANOSIS: de color rojo-violáceo, con disminución de temperatura. Se exacerbaban con el frío y suelen aparecer en zonas distales</li> </ul>
	Vasoconstricción circunscrita	Máculas anémicas, de color blanquecino. Las formas circunscritas suelen tener límites netos. Ejemplos de estas máculas son los nevus anémicos o el fenómeno de Raynaud
	Vasomotoras inflamatorias	Eritema acompañado de edema e infiltrado celular
	Neoformaciones vasculares	Angiomas planos: máculas de color rojo vivo por hiperplasia de vasos
	Dilatación permanente: telangiectasias	De color rojo, que desaparecen a la vitropresión y pueden tener aspecto lineal, estrellado o arboriforme
<b>Máculas pigmentarias melánicas</b>	Extravasación de hematíes: púrpura	<b>Superficiales:</b> <ul style="list-style-type: none"> <li>Petequias (puntiformes)</li> <li>Equimosis (placa)</li> <li>Víbices (lineales)</li> </ul> <b>Profundas:</b> hematomas
	Por defecto	<ul style="list-style-type: none"> <li>Total → ACROMIA</li> <li>Parcial → HIPOCROMÍA</li> </ul>
	Por exceso	HIPERCROMÍAS
<b>Máculas pigmentarias no melánicas</b>	Por variación de su localización	El pigmento melánico se encuentra en la dermis y por ello adquiere un color azulado o gris, por ejemplo, mancha mongólica
	Sustancias ajenas al organismo: <ul style="list-style-type: none"> <li>Introducidas por vía externa: tatuajes</li> <li>Introducidas por vía digestiva: carotenos (xantocromía), plata (argiria), arsénico, sales de oro (criasis), fármacos</li> </ul>	Sustancias del propio organismo: <ul style="list-style-type: none"> <li>Bilirrubina → ictericia</li> <li>Hemosiderina → hemosiderosis</li> <li>Otras, ejemplo: alcaptonuria</li> </ul>

→ **Nódulo:** lesión circunscrita mayor de 1 cm de diámetro, de contenido sólido, localizada en la dermis o la hipodermis (Fig. 5). Pueden ser de naturaleza inflamatoria o tumoral. Se consideran dos formas especiales de nódulos a las siguientes lesiones:

- **Quiste:** formado por una cavidad rellena de un material líquido o semilíquido producido por la pared epitelial que recubre dicha cavidad. Tienen consistencia elástica.
- **Goma:** nódulo que en su evolución se reblandece y se ulcera. Suele ser de etiología infecciosa (goma sifilítico, tuberculoso, leproso, micótico o piógeno).

→ **Tumor:** lesión que es independiente biológicamente del tejido en el que asienta y que tiende a persistir o a crecer indefinidamente (Fig. 6).

**Figura 5** Nódulos eritematosos en cara posterior de MMII en varón de 60 años de edad que correspondían a una paniculitis

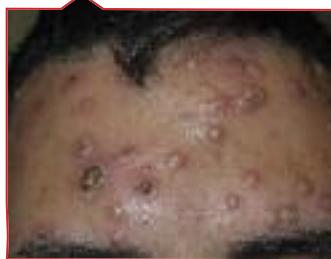

**Figura 6** Tumor en mejilla izquierda en varón de 83 años, que corresponde a un carcinoma basocelular nodular

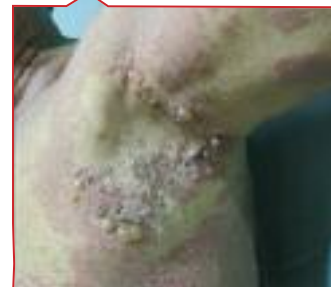### B. De contenido líquido:

→ **Vesícula** (menor de 5 mm) (Fig. 7), **ampolla** (mayor de 5 mm) (Fig. 8) y **flictena** (de gran tamaño): inicialmente son de contenido seroso, aunque en su evolución pueden convertirse en pústulas o pueden volverse hemorrágicas. Si se producen por separación de la dermis y la epidermis por encima de la membrana basal serán frágiles y se erosionarán con facilidad, mientras que si son subepidérmicas serán tensas.

**Figura 7** Vesículas en la frente de un varón de 17 años que presentaba una varicela

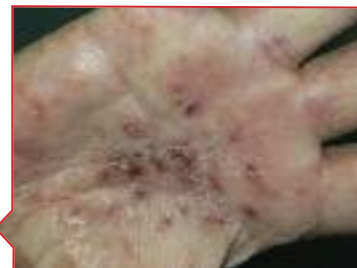

**Figura 8** Placas de aspecto urticariforme y ampollas tensas de contenido seroso en varón de 65 años con penfigoide ampollosa



→ **Pústula:** contenido líquido de color blanco amarillento por la presencia de polinucleares. Pueden ser foliculares si están centradas en folículos pilosos o no foliculares. No siempre son de etiología infecciosa (Fig. 9).

**Figura 9** Pústulas y costras en palmas de las manos en mujer de 57 años con eczema crónico de manos



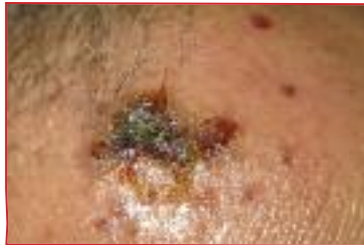## Lesiones elementales secundarias

Aparecen sobre una lesión primaria.

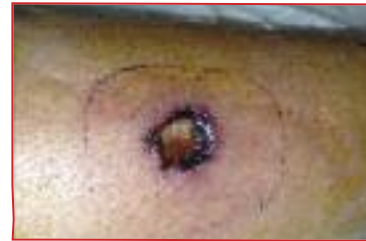### A. Destinadas a eliminarse:

- **Escama:** se produce por la exfoliación de la capa córnea. Son fragmentos laminares de la misma que aparecen sobre la superficie de la piel y que tienden a desprenderse (Fig. 10). Pueden ser furfuráceas (de pequeño tamaño), laminares, en sábana o puede tratarse de una exfoliación generalizada.
- **Costra:** constituida por la desecación de secreciones, exudados, sangre y restos celulares sobre la superficie cutánea. Para ver qué lesión elemental primaria hay debajo debemos eliminarlas (Fig. 11).
- **Escara:** tejido necrótico que el organismo tiende a eliminar en forma de masa negra de límites netos.

**Figura 10** Placas eritematosas con abundantes escamas gruesas nacaradas en región lumbar en paciente diagnosticado de psoriasis en grandes placas



**Figura 11** Costras serohemáticas sobre una erosión impetiginizada en un paciente con varicela. Obsérvanse costras melicéricas (color miel) que indican sobreinfección bacteriana de las lesiones



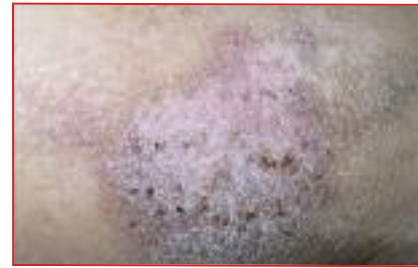**Figura 12** Úlcera con bordes violáceos sobre-elevados y fondo fibrinoso en paciente con pioderma gangrenoso

**B. Soluciones de continuidad:** en función de su profundidad puede tratarse de erosiones, cuando son muy superficiales y afectan solo a la epidermis y a la dermis papilar, curando sin dejar cicatriz. Si afectan a la dermis alta y toman aspecto de hendidura lineal se denominan **fisuras**, las cuales son muy dolorosas. Cuando se trata de una pérdida de sustancia que llega como mínimo a la hipodermis se denominan **úlceras** (Fig. 12).

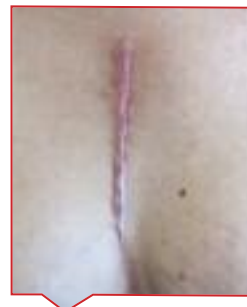**C. Lesiones secundarias reparadoras o hiperplásicas:** generalmente son secuelas de las lesiones primarias. Se clasifican en:

- **Liquenificación:** engrosamiento de la piel con acentuación de la cuadrícula normal de la piel. Suele ser secundaria al rascado crónico (Fig. 13).
- **Cicatriz:** sustitución de la dermis por tejido conjuntivo neoformado que no contiene fibras elásticas ni anejos (Fig. 14).
- **Atrofia:** disminución de los componentes normales de la piel. Puede afectar solo a la epidermis dando lugar a una piel lisa fina y brillante que permite ver los vasos subyacentes, o puede afectar también a la dermis (Fig. 15).
- **Esclerosis:** colagenización de la piel por producción de tejido conectivo dérmico. Se traduce clínicamente como una piel endurecida al tacto, que no puede ser pellizcada ni desplazada, con desaparición de los pliegues normales de la piel.

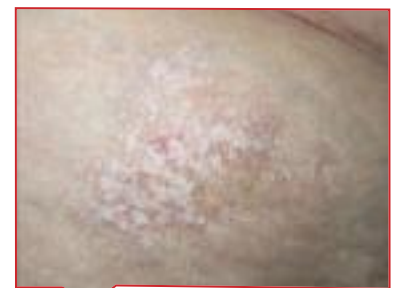Como hemos comentado anteriormente, no solo habrá que especificar qué tipo de lesiones elementales componen el cuadro clínico de nuestro paciente, sino que también habrá que describir otras características importantes como son el número de lesiones, la distribución y la localización de las mismas. Existen algunos patrones de agrupación de las lesiones que pueden llegar a ser característicos de algunas dermatosis (Tabla 4).



**Figura 13** Placa eritematosa con liquenificación en pierna derecha en varón de 41 años con liquen simple crónico secundario al rascado continuado



**Figura 14** Cicatriz hipertrófica secundaria a esternotomía media



**Figura 15** Placa de coloración blanquecina con atrofia epidérmica correspondiente a un liquen escleroatrófico extragenital en mujer de 57 años

**Tabla 4** Distribución de las lesiones

Patron de agrupación	Descripción	Ejemplos
<b>Lineal</b>	Siguiendo una línea	Dermatitis de los prados. Fenómeno isomórfico de Koebner, tras traumatismos
<b>Líneas de Blaschko</b>	En remolinos	Nevus epidérmicos
<b>Anular, arciforme, policíclico</b>	En forma de anillo, de arco o círculos entremezclados	Eritemas figurados: urticaria, tiñas...
<b>En racimo (herpetiforme)</b>	Lesiones agrupadas en un pequeño espacio recordando a un ramillete	Herpes simple
<b>Serpiginosa</b>	Lesiones distribuidas siguiendo una línea serpiginosa	Larva migrans
<b>Confluyente</b>	Lesiones que en su crecimiento se unen	Toxicodermia
<b>Diseminadas y dispersas</b>	Múltiples lesiones diseminadas en varias partes del cuerpo	Varicela
<b>Zosteriforme o metamérica</b>	Lesiones que siguen una metámera	Herpes zóster
<b>Reticulada</b>	Lesiones que se distribuyen en forma de malla o de red	Livedo reticularis
<b>Arboriforme</b>	Lesiones que se distribuyen siguiendo las líneas de tensión del tronco	Pitiriasis rosada
<b>Simétrica</b>	Lesiones simétricas en tronco o extremidades	Psoriasis
<b>Zonas fotoexpuestas</b>	Afectando a la cara, la V del escote, los antebrazos, y respetando zonas no fotoexpuestas como los pliegues del cuello	Erupciones fotosensibles



## PRUEBAS COMPLEMENTARIAS EN DERMATOLOGÍA<sup>2</sup>

En la mayor parte de las patologías no es necesario realizar estudios adicionales. Sin embargo, sí es necesario saber:

- **Análítica:** es necesario el estudio inmunológico con autoanticuerpos en casos de lupus, vasculitis... Es imprescindible descartar un hipotiroidismo autoinmune en patologías tan frecuentes como el vitíligo o la alopecia areata. Las serologías para VHC, VHB y VIH también deben solicitarse en casos de porfiria cutánea tarda, vasculitis o el liquen erosivo.
- **Cultivo:** dependiendo de la patología, la obtención del cultivo es diferente.
  - **Enfermedades eritematodescamativas** (Fig. 16): utilizaremos una moqueta, raspando la superficie de forma suave.
  - **Uñas:** se debe realizar un raspado de la zona inferior y distal porque en la mayoría de los casos es el lugar donde comienza la infección, y por lo tanto la rentabilidad del cultivo es mayor.
  - **Pústulas:** se procederá a la desinfección de la zona y posteriormente, con una torunda, se tomará el cultivo.
  - **Abscesos:** lo mejor es realizar un aspirado.

**Figura 16** Moqueta. Se utiliza para obtener cultivos de hongos de la superficie cutánea cuando se sospecha que el paciente puede tener una tiña



→ **Biopsia cutánea** (Fig. 17): en la mayoría de los casos es el *gold standard*, si bien, no siempre nos da toda la rentabilidad deseada. Es importante saber:

- Las lesiones inflamatorias deben biopsiarse las primeras 48 horas desde su aparición.
- Se pueden mandar muestras para realizar cultivo, sobre todo cuando sospechemos de gérmenes atípicos que no crecen en los medios de cultivo habituales.
- Se trata de un procedimiento sencillo que se realiza con anestesia local. Se toman, por regla general, 4 mm de piel con una especie de cuchilla en forma de bolígrafo llamado *punch*. Es inevitable que quede una mínima cicatriz.
- A veces, se necesitan muestras de mayor tamaño y/o más profundas, sobre todo cuando la lesión que queremos diagnosticar se encuentra en el tejido celular subcutáneo como en las paniculitis.

**Figura 17** Kit para realización de biopsia cutánea. Se compone de pinzas de Adson, porta-agujas, bisturí, sutura, *punch* (cuchilla de forma circular para obtener el cilindro de piel), gasas, compresas y paños estériles



## TÉRMINOS IMPORTANTES EN DERMATOPATOLOGÍA<sup>3</sup>

- **Acantólisis:** pérdida de cohesión entre los queratinocitos.
- **Acantosis:** engrosamiento del estrato espinoso o malpighiano.
- **Atrofia:** pérdida de grosor de la piel, generalmente por pérdida de las crestas epidérmicas.
- **Balonización:** edema de las células epidérmicas con pérdida de los puentes intercelulares; es característico de las infecciones virales.
- **Epidermotropismo:** migración de células malignas a la epidermis sin espongiosis.
- **Espongiosis:** edema entre los queratinocitos de la epidermis, haciendo que estos se tornen alargados con los desmosomas estirados; ej.: eccema.
- **Exocitosis:** migración de células a la epidermis, generalmente con espongiosis asociada.
- **Fibras elásticas:** elastosis (degeneración) y elastorrexis (rotura).
- **Granuloma:** colección de histiocitos epitelioides.
- **Hipergranulosis:** engrosamiento de la capa granulosa. Generalmente se asocia a hiperqueratosis.
- **Hiperplasia:** aumento en el grosor de un tejido, debido a un aumento en la celularidad. A diferencia de la neoplasia, dicho aumento tiene capacidad teórica de regresar a su estado inicial.
- **Hiperqueratosis:** engrosamiento del estrato córneo.
- **Neoplasia:** aumento en el grosor de un tejido, debido a un incremento en la celularidad, incontrolado y progresivo.
- **Ortoqueratosis:** hiperqueratosis con características normales.
- **Papilomatosis:** ondulación irregular de la superficie epidérmica.
- **Palidez:** por edema o por depósito de mucina/cambios mixomatosos.
- **Paraqueratosis:** hiperqueratosis con persistencia de núcleos picnóticos de queratinocitos. Suele aparecer en procesos descamativos.

## PATRONES HISTOPATOLÓGICOS DE INFLAMACIÓN CUTÁNEA<sup>3</sup>

- **Dermatitis perivascular:** este término se emplea para referir un infiltrado inflamatorio alrededor de los vasos sanguíneos dérmicos sin daño vascular significativo. La vasculitis indica también daños vasculares benignos como necrosis, fibrina, células inflamatorias en las paredes vasculares, polvo nuclear o extravasación hemática.
  - **Superficial:** las células inflamatorias de la dermis se localizan principalmente alrededor de los vasos sanguíneos. Casi todos los procesos inflamatorios de la piel la muestran.
  - **Superficial y profunda:** similar a la anterior pero localizándose también en capas más profundas de la dermis.
- **Dermatitis de interfase tipo vacuolar (degeneración vacuolar e hidrópica):** alteraciones a nivel de la unión dermoepidérmica. Cambios degenerativos con infiltrado inflamatorio y pequeños espacios vacuolares.
- **Dermatitis de interfase tipo liquenoide:** infiltrado inflamatorio más intenso, dispuesto en banda en la dermis superficial constituido principalmente por linfocitos.
- **Dermatitis nodular:** infiltrado inflamatorio denso en la dermis que se dispone a modo de nódulos. A veces se utiliza el término «zona de Grenz» para designar una zona respetada de dermis bajo la epidermis, que no tiene patología.
- **Dermatitis difusa:** infiltrado inflamatorio dispuesto entre los haces de colágeno en la dermis. Se debe valorar el componente inflamatorio predominante.
- **Foliculitis:** infiltrado inflamatorio en el folículo piloso. Para valorar una etiología infecciosa se deben realizar tinciones de hongos o Gram. Se subdividen en:
  - **Dermatitis vesiculosa:** es fundamental completar con estudios de inmunofluorescencia. Se valora el estrato, el infiltrado celular y el mecanismo de producción.
    - **Subcórneas:** muchas veces no se llega a formar ampolla y lo único que se aprecia es un signo de Nikolsky positivo sobre una piel eritematosa. Ej.: miliaria cristalina, necrólisis epidérmica tóxica, impétigo ampollosa.
    - **Intraepidérmicas:** la ampolla que se forma es flácida. Ej.: pénfigo.
    - **Subepidérmicas:** la ampolla que se forma es tensa. Ej.: penfigoide ampollosa.
  - **Paniculitis:** inflamación del tejido celular subcutáneo. Se clasifica en septal y lobulillar según la afectación que predomina, aunque esta separación es muy artificial, ya que ninguna es puramente de un tipo u otro. Es importante también determinar la presencia o no de vasculitis y el tipo de infiltrado inflamatorio.

## 5 TERAPÉUTICA EN DERMATOLOGÍA

### Crioterapia<sup>4</sup>

Consiste en la aplicación de nitrógeno líquido a  $-196^{\circ}\text{C}$  provocando una congelación y destrucción de lesiones cutáneas superficiales, respetando el tejido sano de alrededor de la lesión. Ampliamente utilizado en Dermatología, sobre todo en infecciones tales como verrugas víricas o moluscos, lesiones precancerosas como queratosis actínicas o incluso en carcinomas basocelulares superficiales (Fig. 18).

### Tratamiento tópico<sup>5,6</sup>

Los tratamientos tópicos en Dermatología constan de dos componentes principales: el principio activo y el excipiente o vehículo. Este último es indispensable para transportar el principio activo hasta las diferentes capas de la piel. Su correcta elección es fundamental para conseguir el efecto terapéutico deseado. Destacan:

- 1. Polvo:** sólido empleado como secante. Es muy útil para evitar la maceración y la humedad en zonas de fricción como las ingles o axilas.
- 2. Fomento:** solución acuosa que se aplica con paños húmedos. Tiene propiedades antisépticas y secantes.
- 3. Gel:** líquido transparente semisólido que se licua al calentarse con el contacto con la piel. Se usa sobre todo en zonas pilosas, como el cuero cabelludo.
- 4. Crema:** emulsiones semisólidas de agua y aceite. La cantidad de agua es superior al 50%. Se puede utilizar en zonas erosionadas, exudativas y con fisuraciones.
- 5. Pomada y ungüento:** compuestos con mayor contenido en grasas, la cantidad de agua es inferior al 50%. De elección en lesiones crónicas que presenten gran sequedad.

Los **corticoides tópicos** son ampliamente utilizados en Dermatología debido a su poder antiinflamatorio, con la ventaja de que carecen de los temidos efectos secundarios que producen los sistémicos. Hay diferentes potencias, dependiendo de la zona a tratar y de la severidad de las lesiones, se utiliza una u otra. En pliegues, región facial y mucosas se usan de forma más cauta que en el resto del cuerpo, limitando el tratamiento a una vez al día durante 5-6 días, sin embargo en el resto, se podrán utilizar hasta 2 veces al día durante 2 semanas. Una manera de aumentar hasta 10 veces la potencia del corticoide, es cubriendo la zona tratada con un plástico durante 3 horas, es un método muy útil en lesiones severas con gran descamación. Sin embargo, no se debe olvidar que su uso irracional puede tener serios problemas; se debe siempre seguir la pauta prescrita por el médico de Atención Primaria y dermatólogo.

### Fototerapia<sup>9</sup>

Es una técnica que emplea radiación ultravioleta tipo B (UVB) o radiación ultravioleta tipo A junto con un fotosensibilizante o psoralen (PUVA). El mecanismo de acción no es bien conocido, aunque se cree que tiene un efecto inmunomodulador a nivel de los linfocitos T. Cada vez más empleado en enfermedades dermatológicas como son la psoriasis, vitíligo, granuloma anular, prurigo, dermatitis atópica, varios tipos de prurito, erupción polimorfa lumínica e incluso en tumores cutáneos tipo micosis fungoide. La fototerapia UVB de banda estrecha es la más empleada debido a su baja tasa de efectos secundarios. Se ha descrito un riesgo aumentado de cáncer cutáneo no melanoma con la fototerapia UVA.

### BIBLIOGRAFÍA

- Barrio García de Medina JL. Principios generales del diagnóstico dermatológico. En: Lázaro-Ochaita P (ed.). Dermatología Texto y Atlas. 3ª edición. Madrid: Meditecnica S.A.; 2003. p. 21-43.
- Camacho Martínez F, Carlos Moreno J, Conejo-Mir J. Manual de Dermatología. 1ª ed. Madrid: Aula Médica; 2010.
- Rapini RP, Jorizzo JL, Bologna JL. Dermatology, 3rd Edition. Mosby; 2012.
- Graells J, Espinola A, Barrio C, et al. Cirugía menor ambulatoria dermatológica y crioterapia. Estudio comparativo entre un dermatólogo y médicos de familia. Actas Dermosifiliogr. 2007;98:171-7.
- Sánchez-Regaña M, Llambi-Mateos F, Salleras-Redonnet M, et al. La formulación magistral en la terapéutica dermatológica actual. Actas Dermosifiliogr. 2013;104:735-837.
- Coondoo A, Phiske M, Verma S, Lahiri K. Side-effects of topical steroids: A long overdue revisit. Indian Dermatol Online J. 2014;5:416-25.
- Rodríguez-Caruncho C, Bielsa I. Antipalúdicos en dermatología: mecanismo de acción, indicaciones y efectos secundarios. Actas Dermosifiliogr. 2014;105:243-52.
- Carretero G, Puig L, Dehesa L, et al. Metotrexato: guía de uso en psoriasis. Actas Dermosifiliogr. 2010;101:600-13.
- Totonchy MB, Chiu MW. UV-based therapy. Dermatol Clin. 2014;32:399-413.
- Rkein AM, Ozog DM. Photodynamic therapy. Dermatol Clin. 2014;32:415-25.

Figura 18 Crioterapia. Recipiente donde el nitrógeno líquido está a  $-196^{\circ}\text{C}$ .



### Tratamiento sistémico<sup>7,8</sup>

- Corticoides orales:** los más empleados son prednisona, deflazacort y metilprednisona. Se utilizan ampliamente en enfermedades dermatológicas inflamatorias, colagenosis, ampollas autoinmunes, vasculitis, etc. Deben conocerse sus efectos secundarios a largo plazo, por lo que en enfermedades que necesitan un tratamiento inmunosupresor de forma crónica hay que sustituirlos por otro con mejor perfil de seguridad como es la azatioprina, metotrexato, hidroxicloroquina e incluso fármacos biológicos. Todos ellos conllevan un estrecho seguimiento del paciente con analíticas periódicas (Tabla 5).
- Antihistamínicos orales:** ampliamente utilizados en patología cutánea pruriginosa sobre todo; es el tratamiento de elección en la urticaria. Es preferible utilizar antihistamínicos de segunda generación o no sedantes para mejorar la adherencia al tratamiento por parte del paciente. La bilastina, loratadina, desloratadina, cetirizina o rupatadina son ejemplos de este tipo.
- Antibióticos orales:** indicados en infecciones bacterianas, tales como impétigo, foliculitis, abscesos y celulitis. Las bacterias más frecuentemente implicadas son *Staphylococcus aureus* y *Streptococcus pyogenes*. Amoxicilina-ácido clavulánico, ciprofloxacino, clindamicina, azitromicina, son ampliamente utilizados para las infecciones bacterianas cutáneas.
- Antifúngicos orales:** se utilizan fundamentalmente en onicomicosis, tiñas del cuero cabelludo y en tiñas extensas. El antifúngico de elección en niños es la griseofulvina y en adultos la terbinafina o el itraconazol.

Tabla 5 Diferentes tratamientos sistémicos utilizados en Dermatología

	Dosis	Acción	Controles médicos	Contra-indicaciones	Cuidados durante el tratamiento
<b>Corticoides orales</b>	0,5-1 mg/kg/día (prednisona oral)	Rápida	Cifras de glucosa	Úlceras gástricas sangrantes	Suplementos de calcio y vitamina D Protectores gástricos
<b>Ciclosporina</b>	3-5 mg/kg/día	Rápida	Cifras de creatinina, tensión arterial	Hipertensión arterial Insuficiencia renal	Mediciones de tensión arterial
<b>Azatioprina</b>	2-2,5 mg/kg/día	Lenta	Cifras de serie blanca Nivel de tiopuril-metiltransferasa (TPMT)	Embarazo Déficit de TPMT	No tomar colchicina
<b>Metotrexato</b>	Inicio: 10 mg/semanal. Mantenimiento: 15-25 mg/semanal	Lenta	Cifras de serie blanca, transaminasas	Embarazo Hepatopatía Neoplasias	No tomar trimetopim-sulfametoxazol No tomar alcohol Suplementos de ácido fólico 5 mg semanal
<b>Hidroxicloroquina</b>	200-400 mg/día	Lenta	Fondo de ojo	Maculopatía	Revisiones oftalmológicas
<b>Biológicos</b>	Depende del fármaco	Lenta (dosis de inducción)	Cifras hematológicas	Neoplasias Embarazo	Realización de analíticas periódicas

### Terapia fotodinámica<sup>10</sup>

Es un procedimiento mediante el cual, gracias a la aplicación de un agente fotosensibilizante en la zona a tratar y la posterior estimulación mediante una lámpara de luz infrarroja, se produce la formación de radicales libres que destruyen las células tumorales. Sus indicaciones aprobadas son para el tratamiento de carcinomas basocelulares superficiales, queratosis actínicas y enfermedad de Bowen. Sin embargo, se ha visto que puede ser una alternativa terapéutica para el tratamiento de enfermedades inflamatorias tales como la rosácea, acné, hidrosadenitis, foliculitis decalvante y condrodermatitis nodular del hélix, entre otras.

# Urticaria y angioedema. Prurito

*La urticaria y el angioedema son patologías muy frecuentes, especialmente en los Servicios de Urgencias, dado que la clínica es de instauración aguda, se asocia a prurito y resulta muy llamativa para el paciente, lo que le impulsa a consultar de forma inmediata. El angioedema puede llegar a comprometer la vida del paciente, por lo que es necesario su adecuado diagnóstico y manejo. El prurito es un motivo de consulta frecuente tanto para el médico de Atención Primaria como para el dermatólogo. Presenta diversos orígenes (cutáneo, neurogénico, psiquiátrico, farmacológico...) y puede ser la primera manifestación de enfermedades sistémicas.*

**Dra. Eva Hermosa Zarza**

Servicio de Dermatología  
Hospital Univ. Ramón y Cajal. Madrid

# URTICARIA

## DESCRIPCIÓN

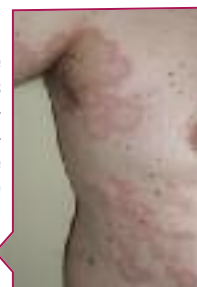La frecuencia de la urticaria es del 20% de la población a lo largo de la vida<sup>1</sup>. Es más frecuente en mujeres (en proporción 2:1). La lesión elemental típica es el *habón* o «roncha», una lesión eritematosa sobrelevada, que puede presentar aclaramiento central, con un halo eritematoso, de superficie lisa, no descamativa, con morfología variable (circular, policíclica, circinada...) y tendencia a la confluencia (Figs. 1 y 2). Lo característico de los habones es la *evanescencia*, es decir, se resuelven en menos de 24 horas sin dejar ninguna lesión residual. En ocasiones los pacientes no saben precisarnos si la lesión es o no evanescente, por lo que en caso de duda resulta útil marcar una de las lesiones y revisar la evolución a las 24-48h (Fig. 3).

El curso de la urticaria es en brotes de duración muy variable (aunque cada habón individual dura menos de 24 horas, pueden ir apareciendo nuevas lesiones en otras localizaciones). El síntoma fundamental es el prurito, pero en ocasiones también

se pueden producir síntomas sistémicos producidos por el edema a nivel de diferentes mucosas, principalmente a nivel gastrointestinal (dolor abdominal, náuseas, vómitos, diarrea) y respiratoria (edema laríngeo, con disfonía y disnea). En casos graves puede aparecer hipotensión y taquicardia por vasodilatación generalizada.

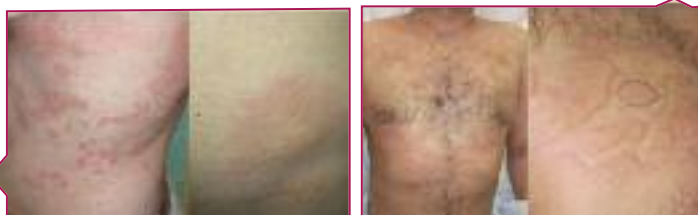En cuanto a su fisiopatología, se produce por un edema en dermis en relación con la liberación de mediadores de la inflamación de mastocitos y basófilos (entre los que destaca la histamina). Esta activación de los mastocitos puede producirse de forma inmunológica y no inmunológica.

**Figura 2** Es frecuente en la urticaria que los habones puedan presentar morfologías peculiares, en este caso se muestran habones de morfología policíclica



**Figura 3** Urticaria aguda. Marcaje de una de las lesiones para comprobar la evanescencia. Si no se resuelve en 24 horas queda excluido el diagnóstico de urticaria

**Figura 1** Urticaria. Habones: placas eritematoedematosas circulares con centro más pálido y periferia eritematosa

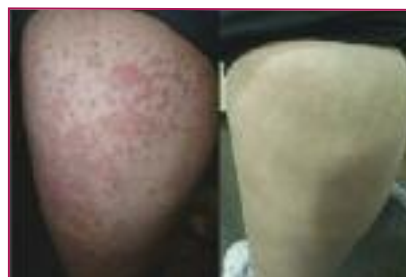

## PRESENTACIÓN CLÍNICA<sup>2,3</sup>

### A. Según su evolución se clasifica en:

- **AGUDA:** duración menor de 6 semanas. Es la forma más frecuente de urticaria. La causa más frecuente son las infecciones virales del tracto respiratorio, sobre todo en niños. Además debe descartarse asociación con medicamentos, alimentos, contactantes o causas físicas. La mitad son idiopáticas (Fig. 4).
- **CRÓNICA:** más de 6 semanas de evolución. Puede asociarse a diferentes causas que deben descartarse: fármacos, parásitos, virus, infecciones bacterianas, autoinmunidad.

**Figura 4** Urticaria inducida por heparina de bajo peso molecular subcutánea. Se muestra la resolución tras la suspensión del fármaco, el cual se cambió por fondaparinux



### B. Según la clínica y el estímulo desencadenante se clasifica en:

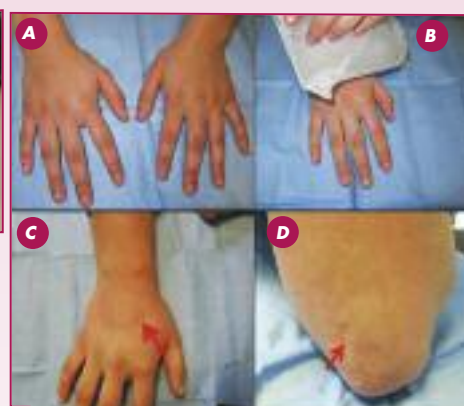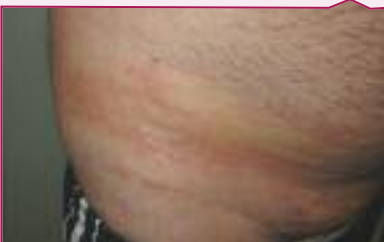#### Urticarias físicas

- **Dermografismo:** es la forma más frecuente de urticaria física. Consiste en la aparición de eritema o habones en las zonas de roce o fricción (es característico la formación de habones lineales en las zonas de rascado) (Fig. 5).
- **Urticaria por presión:** aparece varias horas después en las zonas sometidas a presión vertical. La localización más frecuente es en palmas, plantas y zona glútea, pero también puede producirse en otras localizaciones, como por ejemplo en relación a la presión ejercida por la ropa o el calzado (Fig. 6).
- **Urticaria por frío:** se produce por contacto con frío, por lo que se puede emplear como test diagnóstico la inmersión en agua fría o el contacto con un cubito de hielo. Las lesiones pueden aparecer en el lugar de exposición al frío o de forma refleja, a distancia. Se deben solicitar crioglobulinas, que en ocasiones están asociadas, y además se debe descartar patología subyacente: infecciones (mononucleosis, hepatitis, varicela, borreliosis, sífilis), neoplasias (especialmente hematológicas: linfoma) y enfermedades autoinmunes (Fig. 7).
- **Urticaria por calor:** por exposición a aire u objetos calientes a más de 38°C.

**Figura 5** Dermografismo



**Figura 6** Urticaria por presión. Habón lineal distribuido en la zona de presión del pantalón

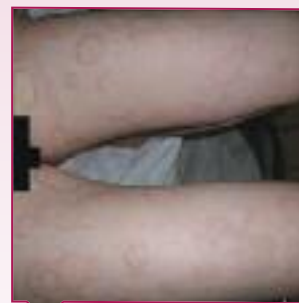

**Figura 7** Urticaria por frío. A: ausencia de lesiones. B: test del cubito de hielo, aplicado varios minutos. C: formación de habón en la zona de aplicación de frío local en dorso de mano. D: lesiones similares inducidas por el frío en codo

- **Urticaria solar:** las lesiones aparecen unos minutos tras la exposición solar o a luz artificial (longitudes de onda de 280-760 nm, que abarca desde UVB a luz visible) y ceden al cabo de unas horas. Debe descartarse asociación con dermatosis fotoinducidas o fotoagravadas como lupus, porfirias o erupción polimorfa lumínica.
- **Angioedema vibratorio:** es poco frecuente y se desencadena por estímulos vibratorios mantenidos como ejercicio o utilización de maquinaria.

## Tipos especiales

- **Urticaria colinérgica:** se desencadena en relación con el aumento de la temperatura corporal por ejercicio físico, estrés emocional, baño caliente, alimentos picantes, etc. En un escaso porcentaje de pacientes puede asociar clínica sistémica como dolor abdominal, palpitaciones o cefalea. Típicamente los habones son de pequeño tamaño y rodeados por un eritema, muy pruriginosos y se localizan en el tronco. Debe diferenciarse de la anafilaxia inducida por ejercicio.
- **Urticaria de contacto:** puede ser de tipo alérgica o inmunológica (por sensibilización tras contactos repetidos, con mecanismo mediado por IgE específica: en relación con contacto con huevo, marisco, frutas, hortalizas, perfumes, picadura de avispas, etc.) y de tipo no inmunológica (más frecuente, sin sensibilización previa: plantas como ortigas, animales, insectos como orugas, cosméticos, medicamentos tópicos etc.).
- **Urticaria acuagénica:** tras contacto con agua, independientemente de su temperatura.
- **Urticaria vasculitis:** se diferencia en que los habones duran más de 24 horas, pudiendo dejar púrpura o pigmentación residual y en la anatomía patológica presenta asociada vasculitis leucocitoclástica. Además puede asociar artralgias, clínica gastrointestinal o sistémica y su curso es más prolongado (Fig. 8).



**Figura 8** Urticaria vasculitis. Lesiones de aspecto habonoso no evanescentes. Se muestra el aumento de tamaño de las lesiones con respecto a los límites marcados tras 24 horas de observación a pesar de la administración de tratamiento con antihistamínicos y corticoides. La biopsia cutánea confirmó el diagnóstico

## 3 DIAGNÓSTICO

El diagnóstico de la urticaria es fundamentalmente **CLÍNICO**. Es imprescindible una historia clínica detallada que incluya: el momento de inicio y la duración de las lesiones (la clave diagnóstica es la evanescencia de los habones en menos de 24 horas), la distribución, la posible relación con factores externos (infecciones, fármacos, alimentos, desencadenantes físicos, enfermedades asociadas) y la presencia o no de clínica sistémica o angioedema (que determina la gravedad).

Ante la presencia de una **urticaria aguda** sin angioedema, clínica sistémica o datos de gravedad, con afectación exclusivamente cutánea, el diagnóstico clínico es suficiente y no es necesario solicitar otras pruebas complementarias ni la realización de una biopsia cutánea. La única excepción es si la sospecha del agente desencadenante es un fármaco o un mecanismo alérgico a alimentos u otras sustancias, en este caso se debe remitir para estudio alergológico confirmatorio.

Sin embargo, ante una **urticaria crónica** (más de 6 semanas de evolución) sí debe realizarse el estudio que se muestra en la **Tabla 1**.

Se realizará biopsia cutánea cuando se sospeche urticaria-vasculitis (habones de más de 24 horas de evolución) u otra patología dermatológica asociada, como por ejemplo lupus.

## 4 TRATAMIENTO<sup>1,4</sup>

→ El primer paso fundamental en el tratamiento es **identificar los posibles agentes causales y eliminarlos**, así como tratar de forma adecuada las posibles enfermedades asociadas. Si se identifican alérgenos alimentarios es necesaria la dieta de exclusión.

También deben **evitarse**, en la medida de lo posible, **los antiinflamatorios no esteroideos y los opiáceos**, que pueden desencadenar o agravar los síntomas de una urticaria preexistente.

→ El **tratamiento farmacológico de primera línea de la urticaria son los antihistamínicos antiH<sub>1</sub> no sedantes (o de segunda generación)** (Tabla 2). Los sedantes (de primera generación) no están indicados como primera línea.

→ Los **corticoides** no son el tratamiento de primera línea en la urticaria aguda no complicada y deben reservarse para casos refractarios, graves, con angioedema o para el **shock anafiláctico**.

El **tratamiento escalonado** de la urticaria crónica se resume en la **Fig 10<sup>1</sup>**.

→ En cuanto al **tratamiento con antihistamínicos en situaciones especiales** se deben tener en cuenta las siguientes recomendaciones:

- **Embarazo y lactancia:** los antihistamínicos son categoría B y C en el embarazo; se deben intentar evitar,

**Tabla 1** Estudio de la urticaria crónica (> 6 semanas)

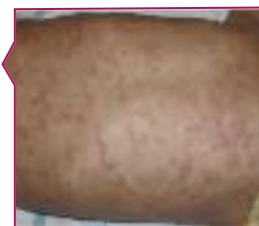Hemograma
Bioquímica
VSG
Serologías: VIH, VHB, VHC, sífilis
TSH
Autoinmunidad: autoanticuerpos antitiroideos, ANAS, complemento, inmunoglobulinas
Crioglobulinas (si relación con frío)
Pruebas de provocación en urticarias físicas (frío, calor, agua, radiación UV...)
Si sospecha diagnóstica: • Test de alergia (pruebas de provocación a fármacos o alimentos, pruebas epicutáneas, determinación de IgE sérica • Parásitos en heces • <i>H. pilory</i> • Otros

## Diagnósticos diferenciales

- Urticaria pigmentosa: es una mastocitosis cutánea en la que los habones típicamente se desencadenan con el rascado (signo de Darier) (Fig. 9).
- Picaduras de artrópodos.
- Toxicodermias.
- Fase urticarial del penfigoide ampolloso.
- Pápulas y placas urticariales pruriginosas del embarazo.
- Dermatitis de contacto.
- Síndrome de Sweet.

**Figura 9**

**Urticaria pigmentosa (mastocitosis).** Se observa el signo de Darier (pápulas eritematosas desencadenadas con el rascado/roce), sobre todo en la región torácica izquierda



**Tabla 2** Antihistamínicos de uso frecuente

### 1ª ELECCIÓN

#### 2ª GENERACIÓN (NO sedantes)

• BILASTINA: 20 mg/día
• LEVOCETIRIZINA: 5 mg/24h
• DESLORATADINA: 5 mg/24h
• FEXOFENADINA: 180 mg/24h
• LORATADINA: 10 mg/24h
• EBASTINA: 10-20 mg/24h
• CETIRIZINA: 10 mg/24h

#### 1ª GENERACIÓN (sedantes)

• HIDROXICINA (25 mg comprimidos): 1 cada 8, 12 o 24 horas
• DEXCLORFENIRAMINA: - ORAL 2 mg y 6 mg comprimidos: 2 mg cada 8, 12 o 24 horas 6 mg cada 12 horas (dosis máxima 18 mg cada 24 horas) - INTRAVENOSO/ INTRAMUSCULAR: ampolla de 5 mg (dosis máxima 20 mg cada 24h)

especialmente en el primer trimestre. En caso de necesidad de tratamiento el algoritmo recomendado es el mismo. En la lactancia se aconsejan la cetirizina o loratadina a las menores dosis posibles.

- **Infancia:** son de elección los antiH<sub>1</sub> de segunda generación, ya que producen menos efectos secundarios que los de primera generación.
- **Insuficiencia renal (IR):** se necesita ajuste de dosis con cetirizina y levocetirizina. No está recomendada rupatadina. En IR severa, desloratadina debe emplearse con precaución. En pacientes con IR moderada-severa tratados con inhibidores de la glucoproteína-P no se recomienda bilastina. No tienen ninguna restricción fexofenadina ni ebastina<sup>5</sup>.
- **Insuficiencia hepática (IH):** no necesitan ajuste de dosis ni llevan ninguna advertencia: bilastina, cetirizina, desloratadina, fexofenadina y levocetirizina. En IH severa no se debe administrar más de 10 mg de ebastina. Rupatadina no está recomendada en IH<sup>5</sup>.
- **Conducción:** desaconsejados los antihistamínicos antiH<sub>1</sub> de primera generación. Recomendados los de segunda generación, que no atraviesan la barrera hematoencefálica y por tanto no producen somnolencia (bilastina, fexofenadina, levocetirizina, desloratadina...).

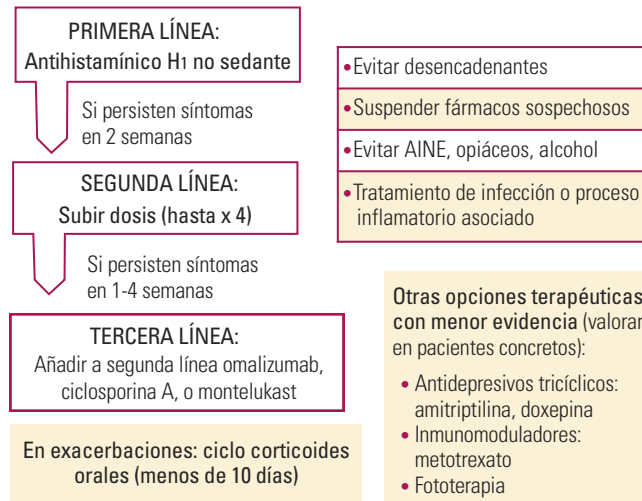
## 5 VISIÓN GENERAL DE LA URTICARIA

<b>Descripción</b>	Brotos de lesiones pruriginosas producidas por edema a nivel de la dermis
<b>Presentación clínica</b>	<b>HABONES</b> (evanescentes: menos de 24 horas de evolución)
<b>Diagnóstico</b>	<b>CLÍNICO</b> Urticaria aguda (menos de 6 semanas): en general, no necesarias pruebas complementarias (excepto si sospecha de alergia a fármacos, alimentos u otras sustancias). Urticaria crónica (más de 6 semanas): pruebas complementarias para investigar posibles desencadenantes. Biopsia si sospecha de urticaria-vasculitis (habones de más de 24 horas de evolución)
<b>Tratamiento</b>	Antihistamínicos H1 no sedantes son el tratamiento de primera elección. Solo en casos graves o con angioedema se asocian corticoides

## 6 PERFIL DEL PACIENTE TÍPICO CON URTICARIA

<b>Sexo</b>	Mujeres 2:1
<b>Edad</b>	Cualquier edad (crónica solo en adultos)
<b>Comorbilidades</b>	Infecciones, polimedicados, alergias alimentarias (aunque lo más frecuente es idiopática)
<b>Síntomas</b>	Habones. Prurito. En ocasiones puede asociar angioedema, cefalea o clínica gastrointestinal
<b>Evolución de los síntomas</b>	Brotos, suelen resolverse en unos días o semanas. Si > 6 semanas: crónica

## Figura 10 Tratamiento de la urticaria crónica. Guías europeas EAACI/GA2LEN/EDF/WAO 2013



## 7 CRITERIOS DE DERIVACIÓN

Relación con fármacos, alimentos u otros alérgenos: derivar a Alergología para estudio
Urticaria crónica (> 6 semanas) sin respuesta a tratamiento de primera línea o de etiología no filiada
Sospecha de patología dermatológica concomitante
Angioedema moderado-grave, angioedema sin habones o angioedema de causa no filiada a estudio
Duda diagnóstica
Formas graves o refractarias a tratamiento de primera línea

# ANGIOEDEMA

## 1 DESCRIPCIÓN

El angioedema se caracteriza por un edema a nivel de la dermis reticular, subcutáneo o en submucosas (a nivel más profundo que la urticaria), con afectación de piel y también mucosas. Puede ser adquirido o hereditario (por déficit de C1-inhibidor) y puede estar asociado o no a urticaria<sup>6</sup>.

## 2 PRESENTACIÓN CLÍNICA

Lesiones edematosas profundas, típicamente a nivel de párpados, labios, genitales y mucosas. Puede ser doloroso y tarda más tiempo en resolverse que los habones de la urticaria (24-48h). A diferencia de la urticaria, suele presentar un color similar al del resto de la piel o discretamente rosado y es raro que provoque prurito (Fig. 11).

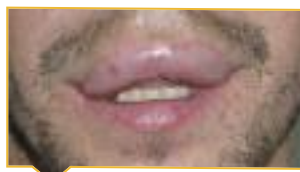

Figura 11 Angioedema de labios

## 3 DIAGNÓSTICO

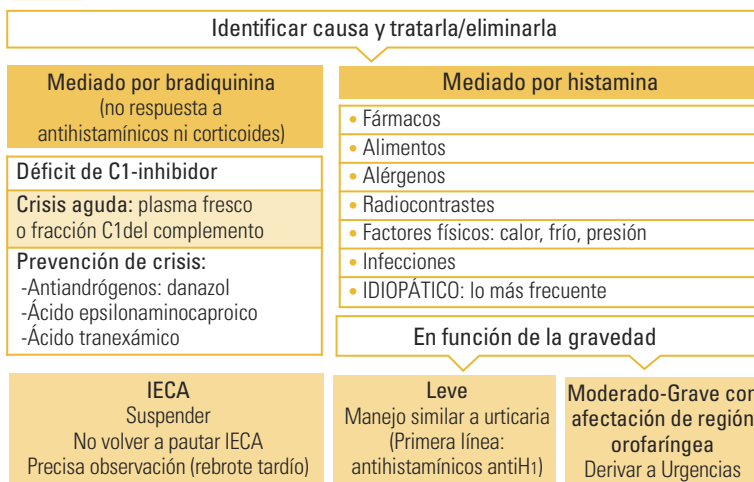
El diagnóstico es clínico y es necesario realizar una minuciosa anamnesis para identificar posibles factores desencadenantes. En el angioedema hereditario se debe determinar C1-inhibidor y las fracciones C2 y C4 del complemento<sup>7</sup>.

## 4 TRATAMIENTO

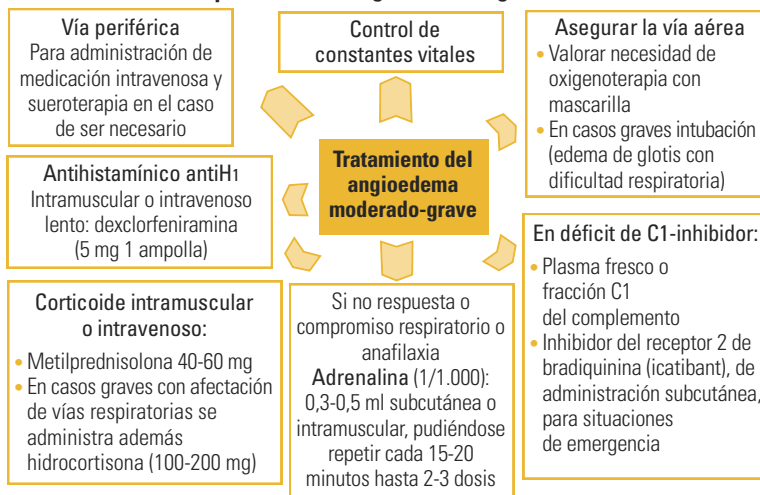
El manejo es diferente en función de la etiología y la gravedad. Los aspectos a tener en cuenta se exponen en las Figs. 12 y 13.

Los casos agudos moderados-graves o por inhibidores de la enzima convertidora de angiotensina (IECA) precisan observación en el Servicio de Urgencias (entre 8 a 24 horas, en función de la evolución, etiología y gravedad).

## Figura 12 Manejo del angioedema



## Figura 13 Tratamiento del angioedema moderado-grave o con compromiso de la región orofaríngea



# PRURITO

## CARACTERÍSTICAS GENERALES

Es uno de los síntomas dermatológicos más frecuentes y condiciona la calidad de vida de los pacientes, al interferir con sus actividades diarias y el sueño. Se estima que la prevalencia del prurito crónico es del 13,5% (aumentando al 60% en mayores de 65 años). Puede ser de causa dermatológica o sistémica (puede ser la primera manifestación de enfermedades sistémicas renales, hepáticas, endocrinológicas, hematológicas, infecciosas o neurológicas)<sup>9</sup> (Tabla 3). El prurito senil es un motivo de consulta frecuente y su etiología es multifactorial: xerosis, comorbilidades y polimedicación son los principales responsables.

## 2 DIAGNÓSTICO

Ante un paciente con prurito, el primer paso a seguir será elaborar una historia clínica y exploración física que nos permita detectar patología dermatológica en caso de estar presente. En la exploración se pueden encontrar signos de rascado como las excoriaciones, la liquenificación y las lesiones tipo prurigo (Fig. 14). Si el paciente no presenta ninguna lesión cutánea (prurito sine materia) se deben solicitar pruebas complementarias para descartar una posible enfermedad sistémica, así como pensar en una posible asociación con fármacos o causa psicógena. En la Tabla 4 se muestran las pruebas complementarias que se deben solicitar en el estudio del prurito esencial o «prurito sine materia».

En general no es necesaria la realización de una biopsia cutánea en el estudio del prurito. Esta se realizará cuando se sospeche patología dermatológica subyacente que precise confirmación histológica o plantee dudas diagnósticas (como por ejemplo en el penfigoide en fase incipiente, la dermatitis herpetiforme o la micosis fungoide, entre otras).

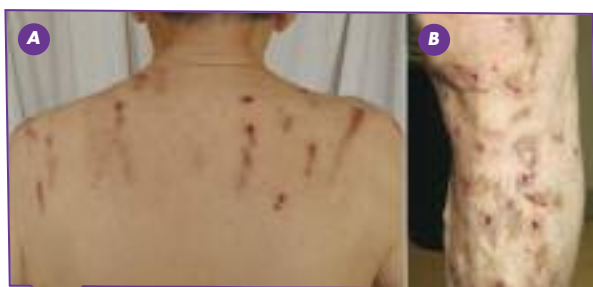

Figura 14 Lesiones cutáneas secundarias al rascado.

A: excoriaciones lineales en región dorsal alta (la distribución es un dato útil para el diagnóstico: en este caso solo afectan a la zona dorsal que alcanza a rascarse con las manos el paciente).

B: prurigo nodular. Lesiones nodulares erosionadas por el rascado y con costras. Además se aprecia hiperpigmentación posinflamatoria

Tabla 4 Pruebas complementarias en el estudio del prurito sine materia

Hemograma
Bioquímica, con perfil renal y hepático
Estudio del hierro (sideremia, ferritina, transferrina)
VSG
Función tiroidea (TSH y T4 libre)
Proteinograma
Niveles de IgE totales
Serologías: VIH, VHB, VHC
Estudio de parásitos en heces
Radiografía de tórax
Ecografía abdominal
En casos seleccionados, en función de la sospecha diagnóstica, TAC toracoabdominal
En prurito braquiorraxial y notalgia parestésica: radiografía de columna cervicodorsal

Tabla 3 Patologías más frecuentes a tener en cuenta en pacientes con prurito

Causa dermatológica	Causa sistémica
<b>Inflamatoria:</b> <ul style="list-style-type: none"> <li>Dermatitis atópica</li> <li>Eczema</li> <li>Liquen plano</li> <li>Dermatitis de estasis</li> <li>Urticaria y dermatografismo</li> <li>Xerosis</li> <li>Toxicodermias</li> </ul>	<b>Renal (prurito urémico):</b> insuficiencia renal crónica, diálisis <b>Hepática:</b> colestasis, ictericia obstructiva, cimosis biliar primaria <b>Hematológica:</b> ferropenia, policitemia vera, hemocromatosis, mastocitosis, linfomas (especialmente Hodgkin), leucemias, gammopatías
<b>Infecciosa</b> <ul style="list-style-type: none"> <li>Dermatofitosis, candidiasis</li> <li>Pediculosis</li> <li>Sarna</li> <li>Picaduras</li> </ul>	<b>Endocrinometabólicas:</b> diabetes, alteraciones tiroideas, hiperuricemia, síndrome carcinoide <b>Infecciones e infestaciones:</b> VIH, VHC, parásitos
<b>Autoinmunes</b> <ul style="list-style-type: none"> <li>Penfigoide ampolloso</li> <li>Dermatitis herpetiforme</li> </ul>	<b>Fármacos</b> <b>Prurito psicógeno:</b> depresión, ansiedad, psicosis
<b>Neoplasias</b> <ul style="list-style-type: none"> <li>Síndrome de Sézary y micosis fungoide</li> </ul>	<b>Neoplasias</b> <b>Embarazo</b> <b>Notalgia parestésica</b> (área escapular por atrapamiento de raíz dorsal)
<b>Mastocitosis</b> <ul style="list-style-type: none"> <li>Urticaria pigmentosa</li> </ul>	

## 3 TRATAMIENTO

El tratamiento del prurito se resume en la Tabla 5<sup>9</sup>.

Tabla 5 Tratamiento del prurito

Medidas generales	Tratamientos tópicos
Emolientes	Mentol
Evitar el calor	Loción de calamina
Duchas tibias	Capsaicina 0,025-0,075% 3-5 veces/día
Suprimir la ingesta de alcohol o de alimentos muy picantes o calientes	<b>NO</b> se deben emplear antihistamínicos tópicos porque producen sensibilizaciones
Cortar bien las uñas para evitar rascado	No se deben emplear corticoides tópicos como tratamiento sintomático del prurito, solo si existe patología dermatológica que justifique su uso

### Fototerapia

Muy útil en prurigo, prurito de origen biliar y urémico

### Tratamientos sistémicos

**Antihistamínicos antiH1** de primera generación pueden ser eficaces para algunos tipos de pruritos. Los de 2.ª generación solo útiles si es prurito mediado por histamina (urticaria, mastocitosis)

**Doxepina:** además de antipruriginoso es antidepresivo y ansiolítico

**Otros,** en función de la etiología del prurito: diálisis y quelantes del fósforo entre otros en la insuficiencia renal, colestiramina en colestasis...

## RECOMENDACIONES PRÁCTICAS

### URTICARIA

La clave diagnóstica es la presencia de habones evanescentes

Se debe buscar desencadenante (fármacos, infecciones, alimentos, enfermedad sistémica/autoinmune), aunque en la mitad de los casos es idiopática

Los antihistamínicos antiH1 no sedantes en monoterapia son el tratamiento de primera elección. Si no son eficaces a las dosis habituales, se puede aumentar la dosis hasta x4

No se debe asociar corticoides, excepto si presenta signos de gravedad, repercusión sistémica, angioedema, o en exacerbaciones refractarias a antihistamínicos. Cuando se empleen será en pauta descendente en ciclos cortos

No tratar un brote de urticaria aguda con una dosis única de corticoides, ya que se produce mejoría inicial, pero rebrote posterior cuando desaparece el efecto del corticoide. Si se administra corticoide se debe realizar una pauta descendente corta de varios días

### ANGIOEDEMA

Dada su potencial gravedad, los pacientes con angioedema moderado-grave o con afectación del área orofaríngea precisan tratamiento con corticoides, observación mínimo 6-8 horas y estudio por parte de Alergología (especialmente si la causa no está filiada)

Si se sospecha un fármaco como desencadenante de urticaria o angioedema es necesario la suspensión de dicho fármaco (ej. angioedema por IECA)

Ante la presencia de episodios recurrentes de angioedema sin habones deben considerarse el déficit de C1-inhibidor y el angioedema por IECA

En el angioedema mediado por bradiquinina (IECA, déficit de C1-inhibidor), los antihistamínicos no son eficaces y los corticoides son poco eficaces

El angioedema por IECA puede ocurrir mucho tiempo después del inicio del tratamiento. Precisa observación porque se pueden producir rebrotes tardíos graves

### PRURITO

Ante un prurito de predominio nocturno que afecta a otros miembros de la familia o convivientes, la sarna debe ser la primera sospecha diagnóstica

El prurito senil es muy frecuente y de etiología multifactorial, siendo la causa más frecuente la xerosis, pero pudiendo desempeñar también un papel importante la insuficiencia renal o hepática, las alteraciones torioideas o la polimedicación

Las picaduras de artrópodos son una causa frecuente de prurito y es patognomónico para el diagnóstico la presencia en las lesiones cutáneas de un punto de inoculación central

Ante un prurito perianal en la infancia deben sospecharse oxiuros

En el prurito sine materia se deben solicitar pruebas complementarias para despistaje de enfermedades sistémicas

## RESUMEN

	URTICARIA	ANGIOEDEMA	PRURITO
<b>Perfil paciente</b>	Hombre o mujer, cualquier edad. Crónica solo en adultos	En cualquier persona. Si antecedentes familiares sospechar déficit de C1-inhibidor	Lo más frecuente: ancianos, polimedcados o con enfermedad cutánea o sistémica
<b>Clínica</b>	Placas eritematoedematosas circulares, evanescentes (habones de menos de 24 horas de evolución). Prurito. Puede asociar clínica sistémica (cefalea, náuseas, vómitos, dolor abdominal)	Placas edematosas del color del resto de la piel o ligeramente rosadas, de mayor duración que los habones, pueden asociar dolor. Típico en párpados, labios, manos, genitales y mucosas. Potencialmente grave: compromiso de vía respiratoria	Lesiones por rascado: excoriaciones, liquenificación y prurigo. Prurito sine materia: sin ninguna lesión cutánea
<b>Diagnóstico</b>	Clínico. Bucar desencadenantes. En crónica: pruebas complementarias. No necesaria biopsia, excepto si sospecha de urticaria-vasculitis u otra patología dermatológica asociada	Clínico. En déficit de C1-inhibidor se debe determinar C1-inhibidor y las fracciones C2 y C4 del complemento. Si sospecha de fármacos o alérgenos: pruebas de alergología	Historia clínica y exploración física: • Patología dermatológica: en ocasiones biopsia • Prurito sine materia: pruebas complementarias (analítica con perfil hepático, renal, estudio del hierro, perfil tiroideo, proteinograma e IgE), serologías, radiografía de tórax y ecografía abdominal
<b>Tratamiento</b>	Antihistamínicos antiH1 de segunda generación (se puede aumentar la dosis hasta x4); (bilastina, ebastina, fexofenadina, loratadina, desloratadina, cetiricina, levocetiricina)	Déficit de C1-inhibidor: plasma o concentrado de C1-inhibidor. Para prevención de crisis: antiandrógenos, ácido tranexámico o ácido epsilonaminocaproico. IECA: suspensión y observación. Mediado por histamina: antihistamínico antiH1. Si moderado-grave añadir corticoides. Si no respuesta o anafilaxia: adrenalina. Asegurar vía aérea	• TÓPICO: emolientes, mentol, loción de calamina, capsicina, corticoides • FOTOTERAPIA • SISTÉMICO: antihistamínicos antiH1, antidepresivos tricíclicos (doxepina, otros), ansiolíticos y en función de la etiología (colestiramina, quelantes, diálisis, suspensión de fármacos...)
<b>Derivación</b>	1. Duda diagnóstica 2. Crónica (> 6 semanas) 3. Formas graves 4. Angioedema, asociación de fármacos o alérgenos que precisen estudio alergológico 5. Otra patología dermatológica concomitante	1. Duda diagnóstica 2. Requerimiento de estudio alergológico 3. Formas moderadas-graves	1. Duda diagnóstica 2. Lesiones cutáneas que precisen valoración/seguimiento por dermatólogo o biopsia cutánea 3. Patología sistémica asociada que precise valoración/manejo por parte de otros especialistas (nefrólogo, gastroenterólogo, etc.)
<b>Recomendaciones</b>	Importancia de una adecuada historia clínica y exploración para buscar desencadenantes; en la mayoría no necesarios corticoides; explicar al paciente que cursa en brotes y que puede tardar días o semanas en resolverse	En angioedema sin habones sospechar que pueda estar mediado por bradiquinina. El angioedema por IECA puede ocurrir mucho tiempo tras inicio del tratamiento y requiere suspensión del fármaco	Ante prurito de predominio nocturno con afectación de varios convivientes sospechar sarna. El prurito senil es multifactorial (xerosis, polimedicación, comorbilidades). Ante un prurito sine materia y de etiología no filiada se debe sospechar patología sistémica

## BIBLIOGRAFÍA

- Zuberbier T, et al. The EAACI/GA2LEN/EDF/WAO Guideline for the definition, classification, diagnosis, and management of urticaria: the 2013 revision and update. *Allergy*, 2014; DOI: 10.1111/all.12313.
- Bolognia J. *Dermatology*. Third Edition. 2012.
- Conejo-Mir J, Moreno JC, Camacho F. *Manual de dermatología*, 2010.
- Curto-Barredo L, Silvestre JF, Gimenez-Arnau AM. Update on the Treatment of Chronic Urticaria. *Actas Dermosifiliogr*, 2013.
- Davila I, et al. Use of second generation H1 antihistamines in special situations. *J Invest Allergol Clin Immunol* 2013;23(1):1-16.
- Kaplan AP, Greaves MW. Angioedema. *J Am Acad Dermatol* 2005;53(3):373-88; quiz 389-92.
- Lipozencic J, Wolf R. Life-threatening severe allergic reactions: urticaria, angioedema, and anaphylaxis. *Clin Dermatol* 2005;23(2):193-205.
- Weisshaar E, et al. European guideline on chronic pruritus. *Acta Derm Venereol* 2012;92(5):563-81.
- Steinhoff M, et al. Pruritus: management algorithms and experimental therapies. *Semin Cutan Med Surg* 2011;30(2):127-37.



# Acné y rosácea

*El acné vulgar representa un trastorno muy frecuente de la unidad pilosebácea. Es una patología propia de la adolescencia, aunque en algunos casos puede persistir más allá de ella. Afecta por igual a varones y mujeres, aunque el número de consultas es mayor en este segundo grupo de población<sup>1</sup>.*

*La rosácea es una enfermedad cutánea crónica, en ocasiones infradiagnosticada. Es más frecuente en mujeres adultas y se caracteriza por la presencia de flushing, eritema, telangiectasias, pápulas y pústulas a nivel facial<sup>2</sup>.*

*En ambos casos, el impacto emocional para el paciente puede ser considerable debido a la afectación de la región facial<sup>1,2</sup>.*

**Dra. Natalia Jiménez Gómez**

Servicio de Dermatología  
Hospital Univ. Ramón y Cajal. Madrid

# ACNÉ VULGAR

## DESCRIPCIÓN

El acné vulgar constituye un **trastorno de la unidad pilosebácea**, con una elevada prevalencia en la población general (Tabla 1, Fig. 1).

En su **etiopatogenia**, intervienen 4 factores principales:

→ **Hiperproliferación epidérmica a nivel folicular:** esta hace que el infundíbulo se vuelva hiperqueratósico y se forme una obstrucción a nivel del *ostium folicular*. De manera retrógrada se acumulará queratina, material sebáceo y bacterias, ocasionando una dilatación de la región superior del folículo (clínicamente manifestado como un comedón). El principal determinante de la queratinización infundibular son las hormonas androgénicas, en especial la dihidrotestosterona.

→ **Exceso de producción de sebo:** se ha observado que sujetos con acné presentan una mayor secreción de triglicéridos que, junto con la presencia de *Propionibacterium acnes*, va a dar lugar a un incremento de ácidos grasos libres. Estos van a tener un efecto proinflamatorio y comedogénico y además se va a producir una colonización bacteriana adicional.

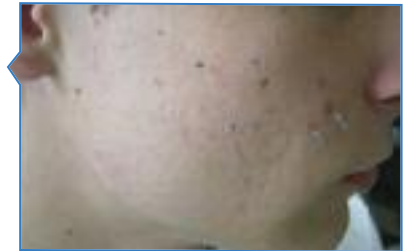→ **Presencia y actividad de *Propionibacterium acnes*:** se trata de una bacteria gram positiva anaeróbica y microaeróbica. Aunque su concentración está aumentada en pacientes con acné, esta no se correlaciona con el número de lesiones o la severidad de las mismas.

→ **Inflamación:** debida a la expulsión de queratina, sebo y bacterias a la dermis<sup>1</sup>.

Tabla 1 Acné vulgar. Visión general de la enfermedad

<b>Descripción</b>	Trastorno muy frecuente de la <b>unidad pilosebácea</b> . Existen <b>4 factores etiopatogénicos</b> : hiperproliferación epidérmica folicular, exceso de producción de sebo, <i>Propionibacterium acnes</i> e inflamación
<b>Presentación clínica</b>	De predominio en la <b>adolescencia</b> , con igual frecuencia en ambos sexos. <b>Clínica polimorfa</b> : comedones, pápulas, pústulas y quistes
<b>Diagnóstico</b>	<b>Anamnesis y exploración física</b> Sospechar hiperandrogenismo si: inicio brusco, asociación con alteraciones menstruales, hirsutismo o alopecia
<b>Tratamiento</b>	En función del <b>tipo de acné y gravedad</b> : Acné comedoniano: retinoides tópicos Acné papulopustular leve: clindamicina/retinoide + peróxido de benzoílo tópicos Acné papulopustular moderado o conglobata: isotretinoína oral

Figura 1 Acné de predominio comedoniano (grado 1). Varón de 18 años, con presencia de numerosos comedones abiertos (asterisco) y cerrados (triángulo) a nivel malar. Se observa además alguna pústula de manera aislada (flechas)



## 2 EPIDEMIOLOGÍA

Tiende a afectar a pacientes adolescentes, con igual prevalencia entre varones y mujeres. No obstante, en ocasiones, el acné vulgar puede perdurar más allá de la adolescencia o aparecer en la edad adulta. A pesar de la igualdad de prevalencia entre sexos, el número de consultas es mayor en el grupo femenino<sup>1,3</sup>.

## 3 PRESENTACIÓN CLÍNICA<sup>1</sup>

Las lesiones cutáneas en el acné vulgar comienzan a aparecer de manera gradual, alrededor de la pubertad. Se caracterizan por ser polimorfas, con presencia de comedones, pápulas, pústulas y quistes. Según la lesión elemental predominante, tendremos diferentes tipos de acné. Aunque existen diferentes clasificaciones para esta patología, la más empleada es la siguiente:

- **Grado 1: acné comedoniano** (Fig. 2).
- **Grado 2: acné papulopustular leve-moderado** (Fig. 3).
- **Grado 3: acné papulopustular severo o nodular moderado** (Fig. 4).
- **Grado 4: acné nodular severo o conglobata** (Figs. 5 y 6).

Estas lesiones pueden afectar no solo a la zona facial, sino también a la región superior del tronco.

En la evolución, si no se instaura un tratamiento adecuado, las lesiones cutáneas inflamatorias pueden dar lugar a cicatrices. Estas pueden presentar una morfología variada y, en general, se caracterizan por presentar un manejo terapéutico complejo (Figs. 7 y 8)<sup>3</sup>.

Figura 5 Acné noduloquistístico severo (grado 4). Varón de 26 años con pústulas (asterisco), nódulos y quistes (triángulos) en región facial. Presenta además cicatrices asociadas (flechas), como consecuencia del mal control de las lesiones cutáneas inflamatorias

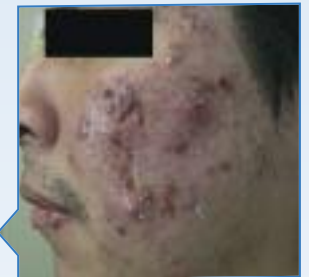

Figura 6 Acné conglobata (grado 4). Varón de 55 años con cicatrices deprimidas, nódulos, quistes y cicatrices hipertróficas localizadas a nivel torácico anterior

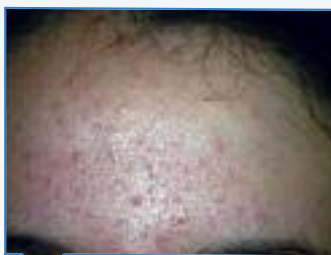
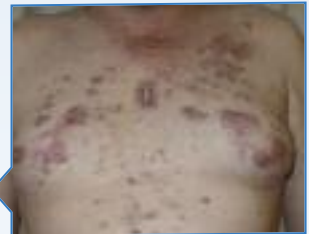
Figura 2 Acné comedoniano (grado 1). Mujer de 17 años, con presencia de comedones cerrados de predominio frontal

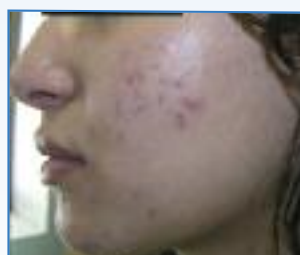

Figura 3 Acné papulopustular leve (grado 2). Mujer de 23 años, con presencia de pápulas eritematosas y pústulas localizadas en región malar y geniana.

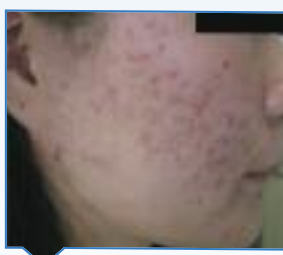

Figura 4 Acné papulopustular severo (grado 3). Mujer de 21 años con pápulas y pústulas faciales de tres años de evolución, con mala respuesta previa a tratamiento antibiótico tópico y oral

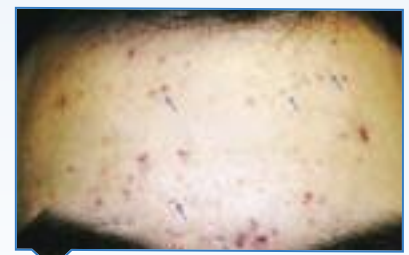


Figura 7 Cicatrices. Varón de 27 años con cicatrices (flechas) de acné frontales. Destaca antecedente previo de acné papulopustular moderado que recibió un tratamiento tardío

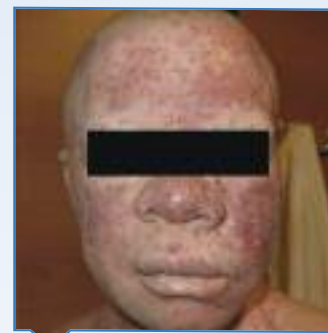La **sintomatología** de estos pacientes puede ser variada y guarda relación, en general, con la gravedad de las lesiones; puede aparecer dolor en el caso de un acné nodular severo o ser asintomático, como ocurre en muchos casos de acné comedoniano.

Además del acné vulgar, típico de la adolescencia, existen **otras formas de acné** a tener en cuenta:

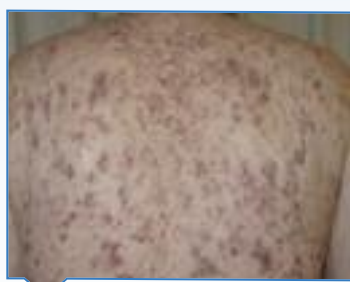→ **Acné neonatorum**: característico del periodo neonatal, se debe a un incremento en la sensibilidad de las glándulas sebáceas del recién nacido a los niveles de andrógenos maternos durante la gestación. Las lesiones cutáneas, habitualmente comedones cerrados, predominan a nivel malar y en dorso nasal. Con frecuencia, es un cuadro clínico autorresolutivo, que no precisa tratamiento.

→ **Acné yatrogénico**: existen múltiples fármacos, tanto orales como tópicos, que pueden dar lugar a la formación de lesiones que clínicamente recuerdan al acné vulgar. A diferencia de este, la clínica es monomorfa. Dentro de este grupo se incluye el acné corticoideo (Fig. 9) y el acné por inhibidores del receptor del factor de crecimiento epidérmico (EGFR, del inglés *epidermal growth factor receptor*), empleados en diversas patologías oncológicas (Fig. 10).

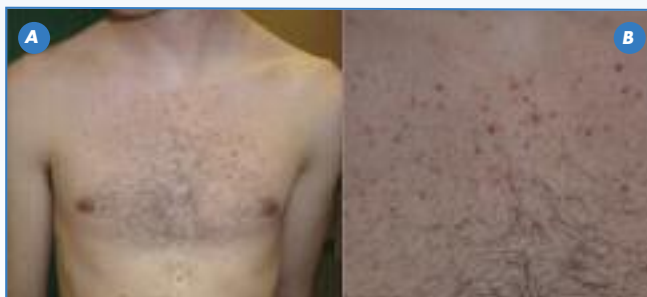→ **Acné queiloideo de la nuca**: entidad caracterizada por pápulas y pústulas foliculares con tendencia a la formación de cicatrices hipertróficas y queloides. Típicamente se desarrollan en la zona occipital de pacientes jóvenes de piel negra (Fig. 11)<sup>1</sup>.



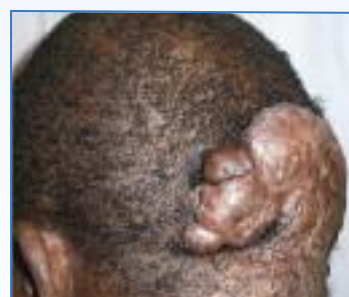**Figura 10** Acné por inhibidores de EGFR. Pápulas y pústulas faciales en varón albino de 55 años, tras el inicio de tratamiento con cetuximab



**Figura 8** Acné conglobata con cicatrices: varón de 55 años que presenta nódulos y quistes inflamatorios en espalda, asociados a múltiples cicatrices deprimidas



**Figura 9** Acné corticoideo; A: varón de 21 años con pápulas y pústulas de aspecto monomorfo a nivel pretorácico, tras empleo prolongado de corticoides tópicos. B: detalle de pápulas y pústulas pretorácicas



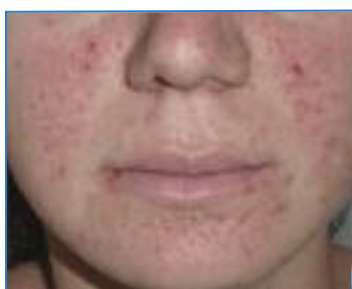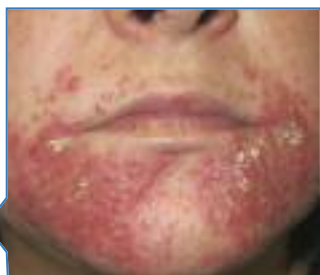**Figura 11** Acné queiloideo de la nuca: varón de 35 años con presencia de múltiples queloides de gran tamaño a nivel occipital

## DIAGNÓSTICO

El diagnóstico del acné vulgar habitualmente es **CLÍNICO**, asociado a una **anamnesis exhaustiva** que permita descartar una asociación con un agente causal exógeno o con una patología orgánica. En relación a este segundo punto, la presencia de irregularidades menstruales, hirsutismo o alopecia de patrón androgenético debe hacernos sospechar un posible hiperandrogenismo como causa de las lesiones de acné. Este es el caso, por ejemplo, de el Síndrome de Ovario Poliquístico (SOP) o de la Hiperplasia Suprarrenal Congénita (HSC).

Además, si tenemos un paciente con lesiones cutáneas que comiencen de manera brusca, será necesario descartar una patología orgánica subyacente, como un **tumor ovárico o suprarrenal**.

**Figura 12** Dermatitis perioral: pápulas y pústulas localizadas en la región mentoniana en una mujer de 33 años



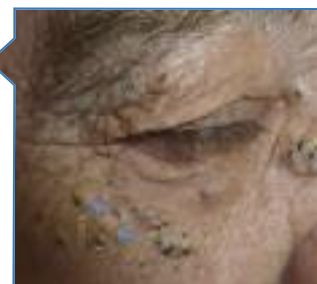**Figura 13** Angiofibromas faciales. Mujer de 22 años, con diagnóstico de esclerosis tuberosa, que presenta múltiples pápulas cupuliformes color piel, de predominio centrofacial

En todas las situaciones anteriores, en las que exista sospecha de una relación con una enfermedad sistémica, será necesario realizar una derivación al especialista pertinente.

De manera habitual, **no es necesaria la realización de una biopsia cutánea** para confirmar el diagnóstico.

En la siguiente tabla, se detallan 5 patologías con las que es necesario realizar el diagnóstico diferencial (Tabla 2).

**Figura 14** Elastoidosis nodular con quistes y comedones de Favre y Racouchot: varón de 78 años con presencia de comedones (asterisco) y quistes (flechas) en la región periorbitaria derecha



**Tabla 2** Acné vulgar. Diagnóstico diferencial

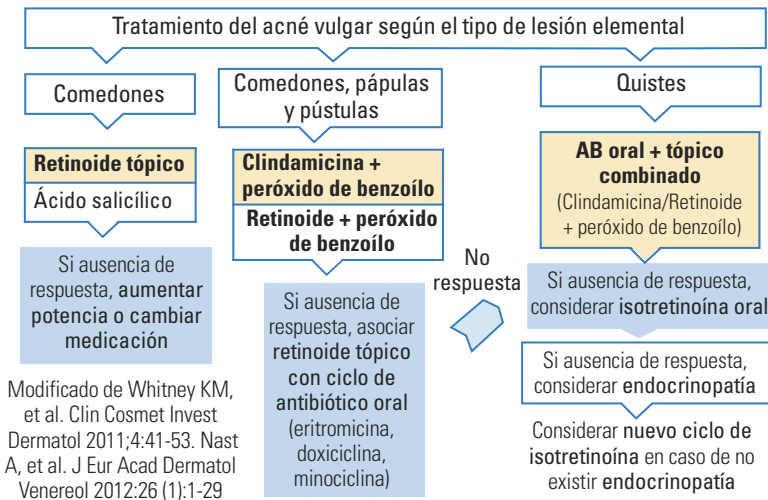
<b>Acné rosácea</b>	Típica de mujeres adultas. Pápulas y pústulas faciales, asociadas a eritema malar persistente. Ausencia de comedones
<b>Dermatitis perioral (Fig. 12)</b>	Mujeres jóvenes con pequeñas pápulas y pústulas en región peribucal. Provocada en ocasiones por la aplicación de corticoide tópico
<b>Angiofibromas faciales (Fig. 13)</b>	Pacientes con esclerosis tuberosa. Múltiples pápulas cupuliformes color piel. Predominio en surcos nasogenianos
<b>Pseudofoliculitis de la barba</b>	Pápulas inflamatorias y pústulas debidas a un crecimiento anormal del pelo terminal, en relación habitualmente con el afeitado
<b>Elastoidosis nodular con quistes y comedones (Fig. 14)</b>	Comedones abiertos y quistes, en región periorbitaria, característico de pacientes ancianos con fotoexposición crónica

## 5 TRATAMIENTO<sup>1,3-10</sup>

Existen múltiples modalidades terapéuticas, que serán empleadas en función del tipo y severidad de acné. El tratamiento ideal para esta patología es aquel que actúa de manera global sobre la patogenia de esta enfermedad: *P. acnes*, la glándula sebácea y la inflamación. El retinoide oral isotretinoína, es el único fármaco que actúa sobre los cuatro determinantes etiopatogénicos. Su empleo está muy extendido en la práctica clínica, proporcionando en general unos resultados clínicos satisfactorios con un buen perfil de seguridad. No obstante, en ocasiones no obtenemos el resultado deseado, existen contraindicaciones para su utilización o se observan efectos adversos secundarios a este retinoide. Es en este punto donde las terapias físicas juegan un papel importante dentro del arsenal terapéutico, además de poder emplearse de manera adyuvante a otros tratamientos clásicos.

Además de la severidad clínica, otros factores como son los antecedentes personales, la presencia o no de cicatrices y el impacto emocional en el paciente, serán decisivos en la elección. Proponemos el siguiente algoritmo terapéutico para el acné vulgar (Fig. 15).

Figura 15 Algoritmo de tratamiento en pacientes con acné vulgar



## 6 PERFIL DEL PACIENTE TÍPICO

Como se ha mencionado previamente, el acné es una patología propia de la adolescencia. En la siguiente tabla, se detallan algunas características más habituales del paciente con acné en la práctica clínica habitual (Tabla 3).

Tabla 3 Perfil del paciente típico con acné vulgar

Sexo	Varón=Mujer (más frecuente la consulta en mujeres)
Edad	Adolescencia
Comorbilidades	Ninguna (más frecuente). Posible impacto psicológico en algunos pacientes
Síntomas	En función de la gravedad clínica; desde asintomático (acné comedoniano) hasta dolor (acné nodular)
Evolución de la clínica	Suele delimitarse a la adolescencia, aunque puede persistir más allá de ella. Posibles cicatrices si tratamiento tardío de lesiones inflamatorias

## 7 CRITERIOS DE DERIVACIÓN

La decisión de derivar a un paciente con acné al dermatólogo depende por un lado de las características concretas de nuestro paciente, pero también de la experiencia previa del especialista en Atención Primaria en el manejo de esta patología. En la siguiente tabla (Tabla 4) se enumeran una serie de criterios que, de manera general, se consideran motivos de derivación.

Tabla 4 Criterios de derivación a Dermatología de pacientes con acné vulgar

1. Dudas diagnósticas
2. Sospecha o confirmación de asociación con enfermedad sistémica
3. Acné que presente cicatrices en el momento de la evaluación o alto riesgo de desarrollarlas
4. Acné severo (grado 3,4)
5. Acné que no responda a tratamiento tópico/oral (antibioterapia)

# ROSÁCEA

## DESCRIPCIÓN<sup>2</sup>

La rosácea (o acné rosácea) es una enfermedad cutánea crónica que cursa con eritema facial transitorio o persistente asociado a pápulas, pústulas y telangiectasias faciales. Afecta con mayor frecuencia a mujeres en edad adulta, aunque no es una patología exclusiva de este grupo poblacional (Tabla 5).

Se desconoce la etiología exacta de la rosácea, pero se considera que probablemente sea debida a una combinación de factores. La exposición a determinadas condiciones climatológicas y/o radiación puede determinar una alteración en las paredes vasculares que desempeñe un papel en el desarrollo de la enfermedad. También es conocida la intervención de *Demodex folliculorum*. Otros factores que pueden causar las telangiectasias faciales de la rosácea son la exposición solar excesiva, los corticoides tópicos y la terapia hormonal sustitutiva.

## 2 PRESENTACIÓN CLÍNICA<sup>2,11</sup>

Dentro de la rosácea, se distinguen cuatro subtipos. En todos ellos el paciente puede referir prurito y escozor local:

- **Eritematotelangiectásica:** caracterizada por eritema persistente y telangiectasias (Fig. 16.A).
- **Papulopustular:** pápulas eritematosas y pústulas de predominio centrofacial, con eritema persistente (Fig. 16.B).
- **Fimatosas:** se caracteriza por la hiperplasia de glándulas sebáceas, manifestada clínicamente con una piel engrosada y rugosa. Es típica la afectación del área nasal (Rinofima, Fig. 17).
- **Ocular:** telangiectasias conjuntivales, asociadas a sensación de cuerpo extraño ocular y xeroftalmia (Fig. 18).

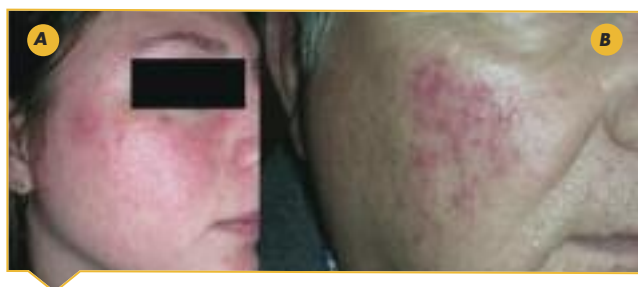Tabla 5 Rosácea. Visión general de la enfermedad

Descripción	Enfermedad cutánea crónica que cursa con eritema facial transitorio o persistente asociado a pápulas, pústulas y telangiectasias faciales
Presentación clínica	Mujeres adultas 4 subtipos de rosácea: eritematotelangiectásica, papulopustular, fimatosa y ocular
Diagnóstico	CLÍNICO
Tratamiento	Eritema persistente: brimonidina 0,5% gel, ácido azelaico, dieta Pápulas, pústulas, nódulos: metronidazol tópico o ácido azelaico +/- antibiótico oral. Si no respuesta, isotretinoína a dosis bajas Ocular: derivar a Oftalmología Rinofima: tratamientos físicos

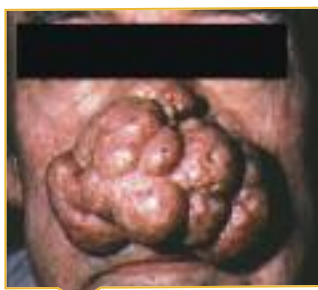## Diagnóstico diferencial

El diagnóstico diferencial debe establecerse con las siguientes entidades:

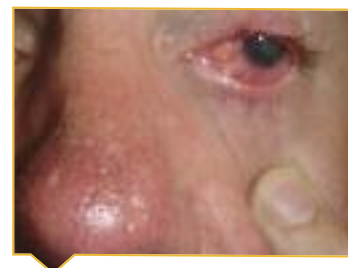- Acné vulgar (ver tabla resumen)
- Dermatitis perioral
- Angiofibromas faciales
- Erupción acneiforme yatrogénica (ver Tabla 2).



**Figura 16** Rosácea eritematotelangiectásica. A: mujer de 31 años con eritema persistente y telangiectasias de predominio en región malar. B: rosácea papulopustulosa. Varón de 60 años con pápulas eritematosas y pústulas, asociadas a eritema centofacial



**Figura 17** Rinofima. Varón de 67 años con piel de región nasal rugosa y engrosada, compuesta por glándulas sebáceas hiperplásicas



**Figura 18** Rosácea ocular. Varón de 62 años con telangiectasias conjuntivales, asociadas a xeroftalmia y sensación de cuerpo extraño

### 3 DIAGNÓSTICO

El diagnóstico es habitualmente **CLÍNICO**, siendo infrecuente la necesidad de realizar una biopsia cutánea para confirmar el diagnóstico. La anamnesis puede ser de utilidad, ya que aportará información sobre posibles factores desencadenantes/agravantes.

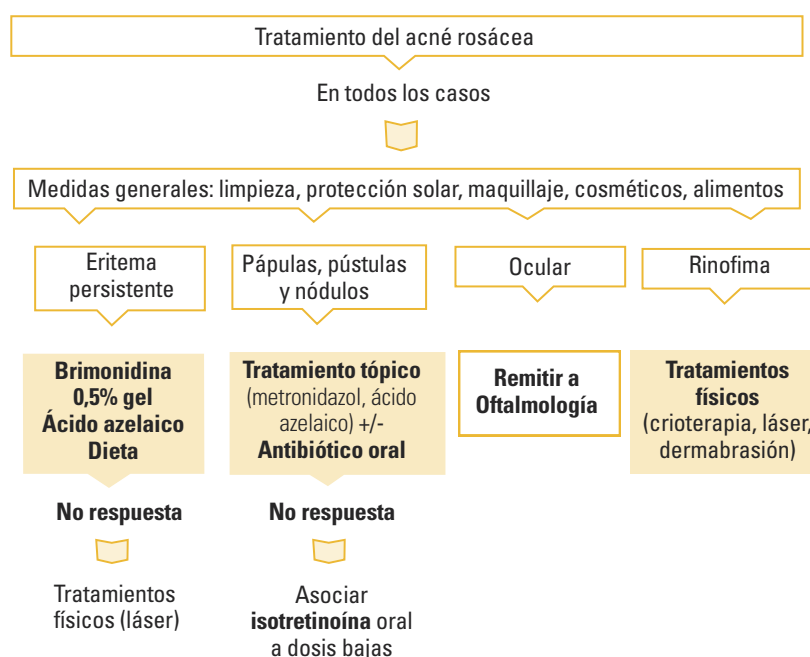
### 4 TRATAMIENTO<sup>12</sup>

El tratamiento del acné rosácea va a estar determinado por el tipo y severidad del mismo. En general, para el tratamiento del eritema persistente pueden emplearse tratamientos tópicos como el ácido azelaico, así como introducir modificaciones dietéticas (evitar alcohol y alimentos picantes). En casos más severos, con presencia de pápulas, pústulas y nódulos tiende a emplearse antibioterapia oral (por ejemplo, doxiciclina) asociado o no a antibioterapia tópica. En caso de ausencia de respuesta, puede emplearse isotretinoína por vía oral.

Aunque las lesiones papulopustulares de la rosácea habitualmente responden bien al tratamiento con antibioterapia oral, la mejoría del *flushing*, el eritema y las telangiectasias es más difícil de alcanzar. En estos casos, los tratamientos físicos con láser pueden ayudar. La brimonidina al 0,5% en gel puede ser de utilidad para el tratamiento del eritema facial en la rosácea.

Proponemos el siguiente algoritmo terapéutico para la rosácea (Fig. 19).

**Figura 19** Algoritmo de tratamiento en pacientes con acné rosácea



Modificado de Powell FC, et al. Br J Dermatol 2011;165(4):707-8

### 6 CRITERIOS DE DERIVACIÓN

La derivación de un paciente con rosácea al Dermatólogo depende de la experiencia en el manejo de esta patología por el médico de Atención Primaria y del caso clínico particular.

En la siguiente tabla (Tabla 7) se enumeran una serie de criterios que, de manera general, se consideran motivos de derivación.

### 5 PERFIL DEL PACIENTE TÍPICO

El acné rosácea es una patología crónica propia de la edad adulta. En la siguiente tabla se detallan algunas características más habituales del paciente con rosácea en la práctica clínica habitual (Tabla 6).

**Tabla 6** Perfil del paciente típico con acné rosácea

<b>Sexo</b>	Mujer
<b>Edad</b>	Etapa adulta
<b>Comorbilidades</b>	Ninguna (más frecuente). Posible impacto psicológico en algunos pacientes
<b>Síntomas</b>	Prurito y escozor local en la mayoría de formas clínicas
<b>Evolución de los síntomas</b>	Patología crónica, en la que factores dietéticos y ambientales pueden actuar como agravantes/desencadenantes

**Tabla 7** Criterios de derivación para pacientes con acné rosácea

1. Dudas diagnósticas
2. Eritema persistente facial, sin respuesta a tratamientos tópicos, que ocasione una sintomatología intensa o una afectación psicológica importante
3. Ausencia de respuesta a tratamientos tópicos y antibióticos orales (al menos durante 2 meses)
4. Rinofima
5. Rosácea ocular

## RECOMENDACIONES PRÁCTICAS ACNÉ VULGAR

Es de especial importancia el conocimiento y manejo de la creciente incidencia en las resistencias antibióticas. La diseminación interpersonal y los nuevos mecanismos de resistencia son los principales factores etiológicos. España presenta tasas de resistencia a clindamicina y eritromicina cercanas al 90%<sup>3,8</sup>.

### Falsos mitos y realidades sobre el acné vulgar

1. La <b>dieta</b> no contribuye al desarrollo o empeoramiento del acné
2. El acné tiende a mejorar en los meses de <b>verano</b> y empeorar en <b>invierno</b>
3. <b>Estrés</b> : papel indirecto en el empeoramiento del acné, por manipulación de las lesiones cutáneas
4. La <b>actividad física</b> que conduce a la sudoración, así como el <b>exceso de lavado</b> , puede agravar el acné

### Aspectos clave del tratamiento con isotretinoína oral

1. Tendencia actual al empleo de dosis más bajas: misma eficacia con menos efectos adversos (aunque mayor duración de tratamiento)
2. <b>Xerosis mucocutánea</b> : efecto adverso más frecuente. Dosis-dependiente
3. <b>Necesario control analítico periódico</b> , incluyendo perfil hepático, lipídico y CPK
4. <b>Teratogenia</b> : efecto adverso más grave. Debe evitarse el embarazo en mujeres en edad fértil, durante el tratamiento y hasta un mes después de su finalización
5. <b>Evitar la exposición solar y el consumo de alcohol</b>



### Resistencias antibióticas en el tratamiento del acné vulgar

1. Evitar el uso de antibióticos tópicos en monoterapia
2. Limitar el uso de antibióticos sistémicos
3. Usar terapias tópicas y/o antibióticos sistémicos en combinación con agentes antibacterianos de amplio espectro, como peróxido de benzoílo

## RECOMENDACIONES PRÁCTICAS ACNÉ ROSÁCEA

1. La exposición solar empeora las lesiones de rosácea. Debe realizarse una protección solar estricta
2. La rosácea no está producida por factores dietéticos. Estos actúan sobre alteraciones vasculares ya existentes
3. Fármacos como amiodarona, esteroides tópicos, inhalados, tacrólimus tópico, ácido nicotínico y dosis altas de vitaminas B6- B12 pueden empeorar la clínica
4. En casos de sospecha de rosácea eritematotelangiectásica, debe descartarse (mediante anamnesis y pruebas complementarias si es preciso): síndrome carcinoide, policitemia vera e hipertiroidismo, entre otros

## RESUMEN

	ACNÉ VULGAR	ROSÁCEA
	 <p>Clínica característica del acné vulgar: comedones, pápulas, pústulas y cicatrices malares en una mujer de 22 años</p>	 <p>Clínica característica de la rosácea: pápulas eritematosas malares, asociadas a cuperosis, en una mujer de 45 años. Nótese la ausencia de comedones, a diferencia de la imagen característica del acné vulgar</p>
<b>Perfil paciente</b>	Adolescente (varón=mujer)	Mujer adulta
<b>Clínica</b>	Polimorfa: comedones, pápulas, pústulas y nódulos. Región facial y espalda Sintomatología variable en función de severidad (+/- dolor)	Pápulas, pústulas y eritema persistente. Región facial Escozor, prurito local
<b>Diagnóstico</b>	Clínico	Clínico
<b>Tratamiento</b>	<b>Acné comedoniano</b> : retinoide (tópico) <b>Acné papulopustular leve-moderado</b> : Retinoide/Clindamicina + Peróxido de benzoílo (tópico) <b>Acné papulopustular severo/nodular</b> : isotretinoína (oral)	<b>Eritema persistente</b> : ácido azelaico, dieta, brimonidina tópica <b>Pápulas, pústulas, nódulos</b> : metronidazol tópico o ácido azelaico +/- antibiótico oral. Si no respuesta, isotretinoína a dosis bajas <b>Ocular</b> : derivar a Oftalmología <b>Rinofima</b> : tratamientos físicos
<b>Derivación</b>	1. Duda diagnóstica 2. No respuesta a tópicos o antibióticos orales 3. Formas graves 4. Asociación con enfermedad sistémica	1. Duda diagnóstica 2. No respuesta a tópicos o antibióticos orales 3. Formas graves 4. Rosácea ocular o Rinofima
<b>Recomendaciones</b>	La dieta no influye en aparición/empeoramiento Puede mejorar con exposición solar Considerar el posible impacto psicológico Evitar monoterapia (resistencias antibióticas)	La dieta influye en el empeoramiento Empeora con la exposición solar Frecuente impacto psicológico

## BIBLIOGRAFÍA

- Chen W, Obermayer-Pietsch B, Hong JB, Melnik BC, Yamasaki O, Dessinioti C et al. Acne-associated syndromes: models for better understanding of acne pathogenesis. J Eur Acad Dermatol Venereol 2011;25(6):637-46.
- Tan J, Berg M. Rosacea: current state of epidemiology. J Am Acad Dermatol 2013;69(6 Suppl 1):S27-35.
- Nast A, Dréno B, Bettoli V, Degitz K, Erdmann R, Finlay AY et al. European evidence-based (S3) guidelines for the treatment of acne. J Eur Acad Dermatol Venereol 2012;26 Suppl 1:1-29.
- Zouboulis CC, Tanja C, Johanes W, Barnard J, Alió AB. Study of the Efficacy, Tolerability, and Safety of 2 Fixed-Dose Combination Gels in the Management of Acne Vulgaris. Cutis 2009;84:223-9.
- Ross JI, Snelling AM, Carnegie E, Coates P, Cunliffe WJ, Bettoli V et al. Antibiotic-resistant acne: lessons from Europe. Br J Dermatol 2003;148(3):467-78.
- Van de Kerkhof PC, Kleinpenning MM, de Jong EM. Current and future treatment options for acne. J Dermatolog Treat 2006;17:198-204.
- Schmidt N, Gans EH. Tretinoin: A Review of Its Antiinflammatory Properties in the Treatment of Acne. J Clin Aesthet Dermatol 2011;4(11):22-9.
- Patel M, Bowe WP, Heughebaert C, Shalita AR. Antimicrobial resistance: an effect of acne treatment? The development of antimicrobial resistance due to the antibiotic treatment of acne vulgaris: a review. J Drugs Dermatol 2010;9: 655-64.
- Lowenstein EB, Lowenstein EJ. Isotretinoin systemic therapy and the shadow cast upon dermatology's downtrodden hero. Clin Dermatol 2011;29(6):652-61.
- Whitney KM, Ditre CM. Management strategies for acne vulgaris. Clin Cosmet Investig Dermatol 2011;4:41-53.
- Vieira AC, Mannis MJ. Ocular rosacea: common and commonly missed. J Am Acad Dermatol 2013;69(6 Suppl 1):S36-41.
- Powell FC, Ni Raghallaigh S. Interventions for 'rosacea'. Br J Dermatol 2011;165(4):707-8.

# Dermatitis atópica

*La dermatitis atópica o eczema atópico es un trastorno inflamatorio de la piel de curso crónico, recidivante y fluctuante con períodos de recaídas y remisiones. Es una enfermedad altamente prevalente que afecta hasta a un 15-20% de la población infantil. Es la dermatosis más frecuente en niños, siendo uno de los principales motivos de consulta por causa dermatológica en Atención Primaria. Inicialmente se manifiesta por piel seca y picor.*

**Dr. Emiliano Grillo Fernández**

Servicio de Dermatología  
Hospital Univ. Ramón y Cajal. Madrid

# DERMATITIS ATÓPICA

## DESCRIPCIÓN<sup>1</sup>

La dermatitis atópica (DA) es una enfermedad inflamatoria de la piel, crónica, pruriginosa y recidivante que se manifiesta principalmente durante la lactancia y las primeras etapas de la infancia.

La atopia puede definirse como la existencia de una predisposición familiar a presentar de forma anómala una respuesta inmunitaria mediada por IgE frente a pequeñas cantidades de alérgeno que para el resto de la población son inocuas. Esto favorece el desarrollo de ciertas enfermedades (diátesis atópica) como asma bronquial, rinoconjuntivitis alérgica o eczema debido a una hipersensibilidad de la piel y mucosas frente a sustancias medioambientales y a la respuesta inmune alterada.

Se trata de un problema de salud importante con una prevalencia en la infancia del 15 al 20% y del 1 al 3% en los adultos. Es la dermatosis más frecuente de la infancia.

## 2 EPIDEMIOLOGÍA

Son numerosos los factores que desempeñan un papel en la patogénesis de la DA:

→ **Alteración de la función de la barrera de la piel:** marcado deterioro de la función de barrera de la piel en la DA. Aumento de la pérdida transdérmica de agua.

→ **Predisposición genética** (genes codificadores de proteínas estructurales de la piel y del sistema inmunitario).

→ **Desequilibrio inmunológico:** predominio de citoquinas Th2 en formas agudas y Th2 en crónicas.

→ **Factores neuroinmunológicos y psicológicos.**

→ **Factores precipitantes endógenos y exógenos:** infecciones, estrés psicológico, factores irritantes (agua, lana, agentes químicos...), alérgenos (alimentarios, aeroalérgenos), autoantígenos y sequedad ambiental.

Figura 1 Medidas generales para el cuidado de la piel

Educación para el paciente		
<ul style="list-style-type: none"> <li>• Tratamiento no curativo: cuidado constante de la piel</li> <li>• La adherencia a las medidas básicas del cuidado de la piel ayuda a prevenir los brotes y mejora la calidad de vida</li> <li>• Aprender a reconocer los brotes facilita la aplicación precoz de un correcto tratamiento</li> </ul>		
<b>Ambiente</b> <ul style="list-style-type: none"> <li>• Evitar irritantes como ácaros, cloro, disolventes</li> <li>• Evitar tejidos ásperos y ropa de lana</li> <li>• Evitar detergentes en polvo</li> </ul>	<b>Baño y limpieza</b> <ul style="list-style-type: none"> <li>• Baños todos los días (cortos)</li> <li>• Añadir aceites</li> <li>• Agua templada</li> <li>• Secar con suavidad sin frotar</li> <li>• Hidratar inmediatamente después del baño</li> </ul>	<b>Hidratantes</b> <ul style="list-style-type: none"> <li>• Aplicar tantas veces como sea necesario</li> <li>• Evitar productos que contengan perfumes</li> <li>• No aplicar cuando presente brote activo de dermatitis</li> </ul>

Tabla 1 Dermatitis atópica. Visión general de la enfermedad

<b>Descripción</b>	Enfermedad inflamatoria crónica de la piel de causa multifactorial hereditaria y poligénica que se relaciona con un estado de hipersensibilidad frente a alérgenos diversos
<b>Presentación clínica</b>	Las manifestaciones clínicas típicas se manifiestan en 3 etapas: <b>Lactante:</b> <ul style="list-style-type: none"> <li>• Afectación facial respetando el triángulo nasogeniano</li> <li>• Lesiones agudas o subagudas (eritema, vesículas, exudación, costras)</li> </ul> <b>Infantil:</b> <ul style="list-style-type: none"> <li>• Fosas antecubitales y poplíteas, muñecas, tobillos y nuca</li> <li>• Lesiones menos agudas (xerosis, liquenificación, excoriaciones)</li> </ul> <b>Adulto:</b> <ul style="list-style-type: none"> <li>• Cara (periocular y peribucal), cuello, flexuras y dorso de manos</li> <li>• Lesiones secas y subagudas-crónicas (xerosis, descamación y liquenificación)</li> </ul>
<b>Diagnóstico</b>	Se basa en la CLÍNICA. Los criterios que siempre debemos buscar son: <ul style="list-style-type: none"> <li>• Picor</li> <li>• Distribución típica según edad</li> <li>• Curso en brotes</li> <li>• Historia familiar (asma, rinitis, alergias)</li> </ul>
<b>Tratamiento</b>	Consta de 3 bloques importantes: <ul style="list-style-type: none"> <li>• Medidas generales (emolientes, ropa adecuada...) (Fig.1)</li> <li>• Tratamiento del brote activo (corticoides tópicos)</li> <li>• Terapia de mantenimiento (inhibidores de calcineurina)</li> </ul>

## 3 PRESENTACIÓN CLÍNICA<sup>1</sup>

Clásicamente se distinguen entre manifestaciones típicas y atípicas de la DA. Las manifestaciones típicas son variables en función de la edad (Fig. 2 y Tabla 2).

### Dermatitis atópica del lactante (3 meses-24 meses)

→ **Localización:** predominantemente facial, mejillas, frente y mentón, respetando el triángulo nasogeniano. Tórax y extremidades en superficies extensoras.

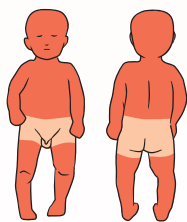
→ **Lesiones agudas o subagudas:** eritema, vesículas, exudación y costras.

Tabla 2 Características clínicas de la dermatitis atópica en relación con las diferentes edades de afectación

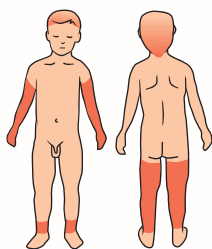
Fase	Infantil (<2 años)	Segunda infancia (2-12 años) y edad adulta
<b>Clínica</b>	<ul style="list-style-type: none"> <li>• Eczema en cara o cuello</li> <li>• Eczema en tronco</li> <li>• Eczema en brazos o piernas</li> <li>• Prurito o sus efectos: liquenificación e impetiginización</li> </ul>	<ul style="list-style-type: none"> <li>• Eczema en cara o cuello</li> <li>• Eczema en pliegues antecubitales o poplíteos</li> <li>• Eczema en muñecas o tobillos</li> <li>• Eczema en manos o pies</li> <li>• Pitiriasis alba, eczema numular en brazos o piernas, o eczema en porción superior del tronco incluyendo eczema del pezón</li> <li>• Prurito y los efectos del rascado, incluyendo liquenificación o impétigo</li> <li>• Dermografismo blanco</li> </ul>



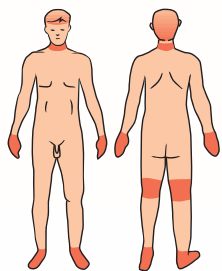
**Figura 2** Localizaciones típicas de afectación según edad en pacientes con dermatitis atópica



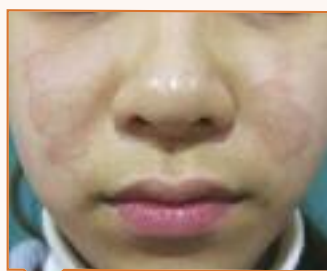Lactancia



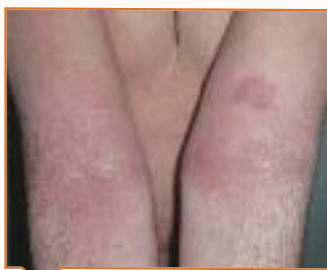Niñez



Adolescencia y edad adulta



**Figura 3** Dermatitis atópica. Nótese cómo respeta típicamente el triángulo nasogeniano



**Figura 4** Eczema flexural y liquenificación típica de la forma infantil de DA

### **Dermatitis atópica de la infancia (2 a 12 años)** (Figs. 3 y 4)

- **Localización:** flexuras antecubitales y poplíteas, muñecas, tobillos y nuca.
- **Lesiones menos agudas:** xerosis, escoriación y liquenificación.
- **Manifestaciones clínicas atípicas:** son frecuentes en esta fase, pitiriasis alba, queilitis descamativa, dermatitis palmoplantar juvenil.

### **Dermatitis atópica del adulto (a partir de 12-14 años)** (Fig. 5)

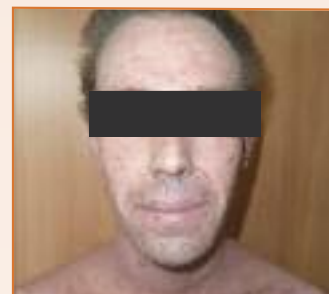- **Localización:** cara (predominio labial, periorcular y perioral), cuello, flexuras y dorso de manos.
- **Lesiones subagudas-crónicas:** xerosis, descamación, liquenificación (Fig. 6 y Tabla 2).

### **Manifestaciones atípicas o menores<sup>2,3</sup>**

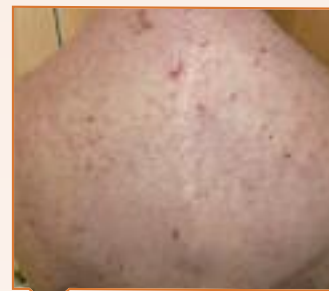- **Liquen simple crónico:** son placas de piel engrosada por el rascado continuo, en una zona de picor permanente. Se inicia un círculo vicioso donde el proceso se perpetúa.
- **Prurigo atópico:** el prurigo es una erupción de pápulas muy pruriginosas que, como consecuencia del rascado, evolucionan a excoriaciones y ulceraciones en sacabocados, formación de costras y cicatrices.
- **Pitiriasis alba:** manchas blancas localizadas en áreas expuestas al sol, predominantemente en cara y en regiones externas de las extremidades superiores. Se producen por una anomalía en la pigmentación de la piel (Fig. 7).
- **Queratosis pilar o folicular:** la queratosis pilar se caracteriza por la presencia de tapones de queratina en los orificios foliculares y un grado variable de eritema perifolicular. Se localiza en áreas extensoras de brazos, muslos y mejillas.
- **Eczema dishidrótico:** vesículas y/o descamación en caras laterales de dedos de manos y pies, muy pruriginosas (Fig. 8).
- **Queilitis atópica:** reacción inflamatoria que cursa con eritema y maceración en las comisuras de la boca, pudiendo tener como consecuencia la formación de fisuras y costras.
- **Dermatitis plantar juvenil:** sequedad, descamación y aumento del grosor de la piel de las plantas de los pies. Es necesario evitar calzado deportivo.
- **Eczema numular:** eczema localizado, con placas eritematodescamativas redondeadas. El diagnóstico diferencial debe realizarse con micosis cutáneas (Fig. 9 y Tabla 3).

**Tabla 3** Formas menores y estigmas de atopía

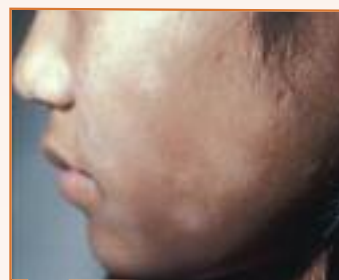Formas menores de atopía	Estigmas de atopía	Enfermedades cutáneas asociadas
<ul style="list-style-type: none"> <li>• Queilitis descamativa</li> <li>• Pitiriasis alba</li> <li>• Eczema atópico de manos</li> <li>• Dermatitis del pezón</li> <li>• Dishidrosis</li> <li>• Pulpitis digital crónica</li> <li>• Eczema numular</li> <li>• Prurigo simple</li> <li>• Liquen simple crónico</li> </ul>	<ul style="list-style-type: none"> <li>• Pliegue infraorbitario</li> <li>• Signo de Hertogue</li> <li>• Hiperlinealidad palmar</li> <li>• Lengua geográfica</li> <li>• Piel seca ictiosiforme</li> <li>• Palidez perioral</li> <li>• Eritema malar</li> </ul>	<ul style="list-style-type: none"> <li>• Ictiosis vulgar</li> <li>• Alopecia areata</li> <li>• Vitíligo</li> </ul>



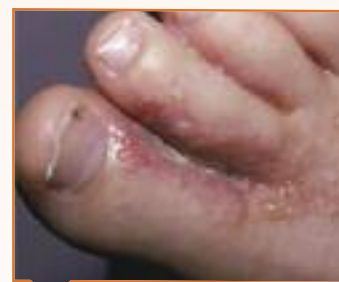**Figura 5** Dermatitis atópica recalcitrante del adulto



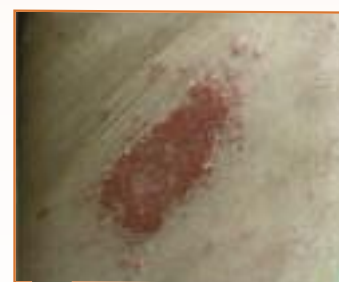**Figura 6** Dermatitis atópica cronicificada. Liquenificación y signos de rascado en espalda de paciente adulto



**Figura 7** Manchas blanquecinas en mejilla de paciente con fototipo IV compatibles con pitiriasis alba



**Figura 8** Lesiones vesiculosas en cara lateral de los dedos del pie. El cuadro es compatible con eczema dishidrótico

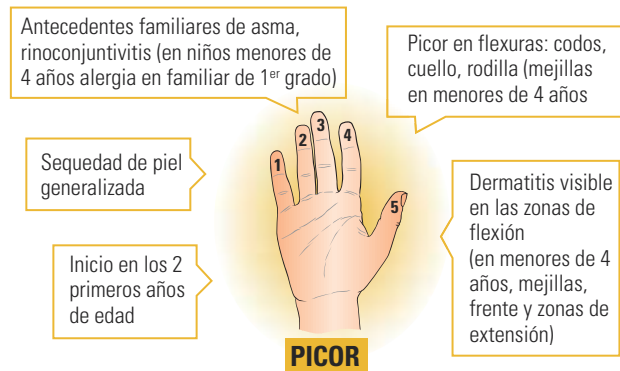

**Figura 9** Placa de dermatitis impetiginizada en paciente atópico

## 4 DIAGNÓSTICO<sup>2</sup>

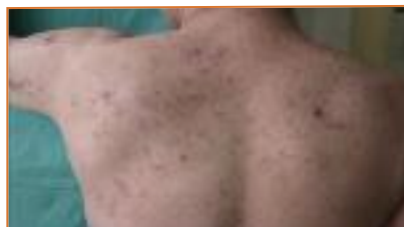El diagnóstico de la dermatitis atópica es en ocasiones complicado de establecer y de diferenciar de otras patologías. Existen una serie de criterios diagnósticos, resumidos en el siguiente gráfico, que son los más validados (Figs. 10, 11 y Tabla 4).

**Figura 10** Criterios diagnósticos en la dermatitis atópica



**Tabla 4** Criterios modificados para el diagnóstico de la dermatitis atópica

<b>Debe tener</b>	Lesiones cutáneas pruriginosas (o referencia paterna de rascado) en los últimos 12 meses
<b>Además ha de presentar 3 de los siguientes hallazgos</b>	<ul style="list-style-type: none"> <li>Historia de afectación de los pliegues cutáneos (antecubital, huecos poplíteos, cara lateral de tobillos, cuello y periorbitario (pliegue de Dennie Morgan)</li> <li>Historia personal de asma o rinitis alérgica (o historia de enfermedad atópica en un familiar de primer grado en un paciente &lt;4 años)</li> <li>Historia de xerosis cutánea generalizada en el último año</li> <li>Inicio antes de los 2 años de vida (no se utiliza si el niño es &lt;4 años)</li> <li>Dermatitis flexural visible (incluyendo dermatitis de mejillas, frente, cara externa de miembros en &lt;4 años)</li> </ul>



**Figura 11** Dermatitis atópica cronicada. Liquenificación y signos de rascado en espalda de paciente adulto

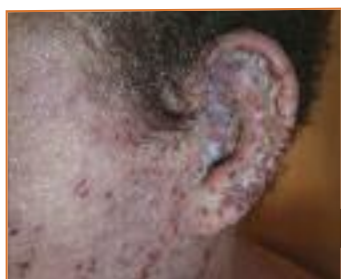## 5 APROXIMACIÓN DIAGNÓSTICA AL ESTUDIO DE PACIENTES CON DERMATITIS ATÓPICA

### Anamnesis y exploración física completas

- Antecedentes personales y familiares de atopia.
- Tiempo de evolución, crónico frente a agudo.
- Extensión y zonas afectadas.
- Antecedentes epidemiológicos: trabajo, aficiones, deportes, mascotas, plantas, vivienda.
- Tratamientos previos realizados para el eczema y resultado.

### Criterios de ingreso

- Extensión.
- Complicaciones de las infecciones: celulitis, eczema herpético.
- Social/Incumplimiento terapéutico (Fig. 12).

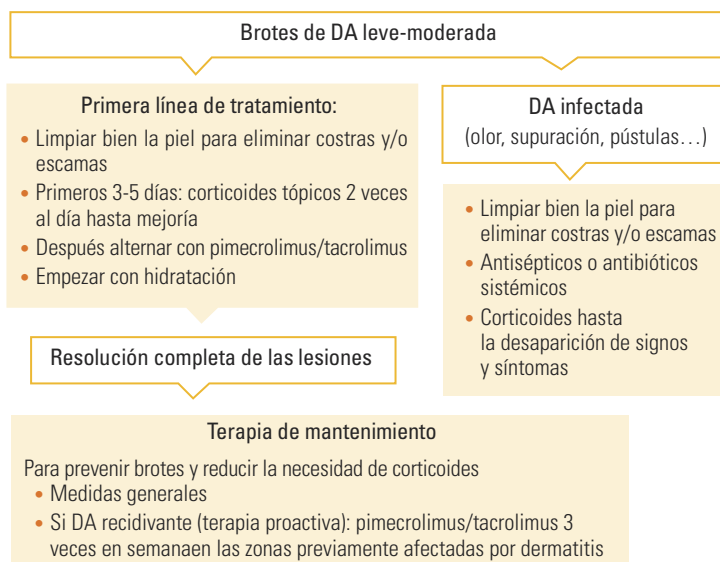


**Figura 12** Erupción variceliforme de Kaposi. Generalización del virus herpes simple sobre paciente afecto de dermatitis. Es posible observar lesiones ligeramente umbilicadas sobre la oreja del paciente

### Pruebas complementarias<sup>4</sup>

- **Analítica completa** (hemograma con fórmula, bioquímica y coagulación): puede presentar alteraciones inespecíficas.
- **Inmunoglobulina total y específica según clínica:** aumento de la IgE sérica hasta el 80% (especialmente en caso de clínica respiratoria), eosinofilia y aumento de IgE específicas.
- Toma de **cultivo de lesiones exudativas.**
- Cultivo de hongos en lesiones palmoplantares.
- **Biopsia cutánea:** importante en caso de duda diagnóstica (micosis fungoide, psoriasis, toxicodermia). Sin características patognomónicas en la DA.
- **Pruebas epicutáneas:** para evaluar la relevancia de las sensibilidades mediadas por IgE (aeroalérgenos y alérgenos alimentarios).

**Figura 13** Algoritmo de tratamiento para la dermatitis atópica leve-moderada



## 6 TRATAMIENTO<sup>5</sup>

El tratamiento de la DA tiene los siguientes objetivos:

### → Aliviar los signos y síntomas:

- Hidratar la piel.
- Reducir la inflamación.
- Eliminar las lesiones.
- Suprimir el picor.

### → Prevenir o reducir las recurrencias.

### → Proporcionar control a largo plazo.

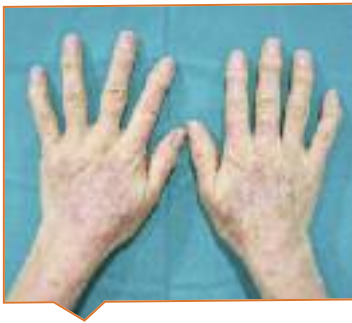### → Modificar la evolución de la enfermedad.

Con fines prácticos podemos dividirlo en 3 importantes apartados (Fig. 13):

### → Medidas generales.

### → Tratamiento del brote activo.

### → Terapia de mantenimiento (tratamiento proactivo) (Fig. 14).



**Figura 14** Eczema crónico de manos en paciente con dermatitis atópica desde la infancia

### Medidas básicas generales

Es primordial una educación del paciente y de su familia para comprender la enfermedad y su evolución y lograr una adecuada adherencia al tratamiento. Se les debe enseñar a identificar factores desencadenantes y cómo evitarlos, así como a identificar los signos de complicación; instruir en el uso de emolientes y tratamientos tópicos.

- **Evitar cambios de temperatura bruscos.** Humedad vivienda media-alta.
- **Evitar el estrés.**
- **Ducha diaria corta con agua tibia (33°C).** Jabón pH neutro o ácido sin perfume. Secar con suavidad sin frotar.

- **Usar ropa amplia, de algodón o algodón/fibra.** Evitar la lana. Eliminar etiquetas o costuras gruesas. Utilizar detergentes suaves y evitar suavizante.
- **Aplicar diariamente crema hidratante** (la que le funcione) tras la ducha y siempre que sea necesario. No usar durante el brote agudo ya que pueden empeorar el cuadro.
- **Realizar un buen control del prurito:** cortar bien las uñas, hidratación y antihistamínicos orales, nunca tópicos.
- **Alimentación:** evitar alimentos solo si existe relación directa con los brotes (demostración clínica y analítica).

### Tratamiento del brote activo

#### 1. Brote leve/moderado

- Los **corticoides** son el **tratamiento de referencia** de los brotes de DA, siendo los **efectos adversos INEXISTENTES** cuando son bien utilizados.
- Es **IMPORTANTE respetar la duración del tratamiento** y no retirar su utilización antes de tiempo.
- **Corticoides tópicos** 2 veces al día (potencia media) hasta curación (máximo 3 semanas). Aplicar con la piel seca.
  - **Lesiones exudativas:** lociones/cremas.
  - **Lesiones cronicadas/secas:** pomadas.
- **No usar hidratantes en el brote agudo.**
- **Utilizar corticoides con un índice terapéutico óptimo** como: prednicarboato, mometasona, metilprednisolona, fluticasona propionato.

#### 2. Brote generalizado o resistencia al tratamiento tópico

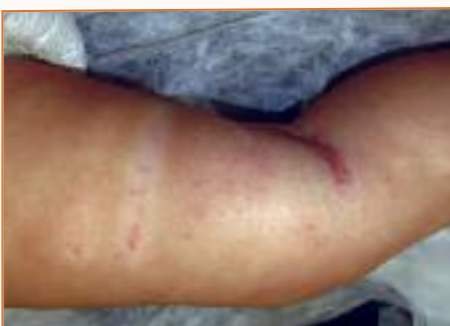En casos complejos está indicada la derivación del paciente al especialista. En casos seleccionados se podrá pautar algún **ciclo de corticoide oral** (0,5-1 mg/kg/día). Otros tratamientos que pueden utilizarse son:

- **Fototerapia:** UVB de banda estrecha y PUVA han demostrado eficacia relativa.
- **Inmunosupresores:** ciclosporina A, azatioprina, micofenolato de mofetilo.
- **Otros:** metotrexato, interferón gamma, inmunoglobulina intravenosa, antihistamínicos, inhibidores de los leucotrienos.
- **Fármacos biológicos:** infliximab, omalizumab (Fig. 15).

#### Tratamiento precoz de las infecciones:

El tratamiento profiláctico carece de utilidad, por lo que debe administrarse solo si existe infección secundaria.

- **Antibióticos sistémicos:** suelen ser eficaces las cefalosporinas o penicilinas durante 7-10 días. En alérgicos: clindamicina o ácido fusídico (Fig. 8).
- **Antivirales:** aciclovir sistémico en caso de eczema herpético.



**Figura 15** Hipopigmentación postinflamatoria. Tras la resolución de la dermatitis pueden quedar regiones hipopigmentadas en la piel del paciente recobrando la pigmentación normal de la piel en unos meses

### Tratamiento de mantenimiento

La piel del atópico tiene alteraciones estructurales que no desaparecen con el tratamiento de los brotes, y que la convierten en una piel siempre «sensible».

Por eso actualmente se propugna el llamado **tratamiento proactivo**, que consiste en mantener un tratamiento continuo durante un tiempo prolongado. Se trata de aplicar un inhibidor tópico de la calcineurina (tacrolimus o pimecrolimus) 3 días a la semana en ausencia de brotes. El tratamiento se aplicará sobre las zonas que habitualmente se ven afectadas por la dermatitis cuando esta brota.

Este planteamiento terapéutico se ha demostrado eficaz para ampliar los periodos de tiempo libres de brotes y para facilitar el control de la dermatitis atópica.

### 7 PERFIL DEL PACIENTE TÍPICO

<b>Sexo</b>	Mujer
<b>Edad</b>	<2 años
<b>Comorbilidades</b>	Alergia a la leche de vaca
<b>Síntomas</b>	Erupción cutánea pruriginosa en cara y tronco. Piel seca
<b>Evolución de la clínica</b>	Brotos de varias semanas de evolución

### 8 CRITERIOS DE DERIVACIÓN

1. Brotos generalizados
2. Brotos que no responden a la terapia tópica
3. Complicaciones: eczema herpético, *molluscum contagiosum* diseminados, sobreinfecciones bacterianas
4. Duda diagnóstica

## RECOMENDACIONES PRÁCTICAS EN LA DERMATITIS ATÓPICA

1. Los <b>corticoides</b> son el tratamiento de elección de la DA. Es importante completar la duración del tratamiento. Si se utilizan de forma adecuada, los <b>efectos secundarios son prácticamente INEXISTENTES</b>
2. Una adecuada <b>terapia de mantenimiento</b> alarga el tiempo sin brotes, reduciendo la utilización de corticoides
3. Los <b>inhibidores de calcineurina</b> como tacrolimus y pimecrolimus pueden utilizarse en el mantenimiento durante largos periodos de tiempo ya que <b>no producen atrofia cutánea</b>
4. El niño puede bañarse en la piscina y en la playa, aunque es recomendable <b>aclarar bien la piel tras el baño e hidratarla</b> . También pueden usarse <b>cremas barrera</b> antes del baño
5. <b>No se debe eliminar ningún alimento de la dieta</b> si no ha demostrado clínica y analíticamente una relación directa con los brotes
6. La sequedad de la piel y la irritabilidad acompañan al paciente toda su vida, pudiendo reaparecer durante periodos de estrés o de conflicto en la adolescencia
7. <b>Higiene</b> como la de cualquier otro niño. Secar bien, <b>SIN FROTAR</b> y aplicar hidratante. Duchas cortas con agua templada
8. Nunca usar antihistamínicos tópicos
9. <b>NO</b> usar crema hidratante durante el brote activo sobre la piel con dermatitis ya que produce irritación
10. Crema hidratante de elección: cualquiera hipoalérgica que el paciente tolere bien y le funcione. Evitar cremas hidratantes perfumadas

### RESUMEN

	DERMATITIS ATÓPICA
<b>Perfil paciente</b>	Niños <2 años con historia familiar de asma, rinoconjuntivitis alérgica y/o dermatitis
<b>CLÍNICA (incluir lesión elemental, síntomas y duración)</b>	Piel seca, picor y dermatitis en localizaciones típicas (región facial, flexuras y tronco)
<b>Diagnóstico</b>	Clínico. Los criterios que siempre debemos buscar son: <ol style="list-style-type: none"> <li>1. Picor</li> <li>2. Distribución típica según edad</li> <li>3. Curso en brotes</li> <li>4. Historia familiar (asma, rinitis, alergias)</li> </ol>
<b>Tratamiento</b>	Medidas generales. Corticoides tópicos o sistémicos. Fototerapia. Inmunomoduladores sistémicos (ciclosporina) y tópicos (tacrolimus)
<b>Derivación</b>	<ol style="list-style-type: none"> <li>1. Brotes generalizados</li> <li>2. Brotes que no responden a la terapia tópica</li> <li>3. Complicaciones: eczema herpético, <i>molluscum contagiosum</i> diseminados, sobreinfecciones bacterianas</li> <li>4. Duda diagnóstica</li> </ol>
<b>Recomendaciones</b>	<ul style="list-style-type: none"> <li>• Información al paciente y familiares: tratamiento no curativo, cuidado constante de la piel</li> <li>• La adherencia a las medidas básicas del cuidado de la piel es parte fundamental del tratamiento</li> <li>• El tratamiento con corticoides en brotes agudos es esencial para su resolución. Tratamiento de la corticofobia de padres y familiares</li> </ul>

### BIBLIOGRAFÍA

1. Bieber T. Atopic dermatitis. N Engl J Med 2008;358:1483-94.
2. Torrelo A. Atopic dermatitis in different skin types. What is to know? J Eur Acad Dermatol Venereol 2014;28 2-4.
3. Wollina U. Pompholyx: a review of clinical features, differential diagnosis, and management. Am J Clin Dermatol 2010;11:305-14.
4. Tan CH, Rasool S, Johnston GA. Contact dermatitis: allergic and irritant. Clin Dermatol 2014;32:116-24.
5. Work Group, Eichenfield LF, Tom WL, Berger TG, Krol A, Paller AS, Schwarzenberger K, et al. Guidelines of care for the management of atopic dermatitis. J Am Acad Dermatol 2014 May 7.

# Alopecia

*La alopecia (pérdida de densidad capilar o caída de cabello) es un problema común en la población general, siendo uno de los cuadros dermatológicos que más puede afectar la calidad de vida del paciente. Existen más de 100 tipos diferentes de alopecia, y antes de comenzar un tratamiento, es necesario un adecuado diagnóstico médico del tipo de alopecia en particular, ya que habrá formas de caída de cabello autorresolutivas, mientras que otras requerirán un tratamiento crónico<sup>1,2</sup>.*

*Las 3 formas más frecuentes de alopecia son la alopecia androgénica, el efluvio telógeno y la alopecia areata. No obstante, existen otras muchas causas de pérdida de densidad capilar (fármacos, enfermedades sistémicas, displasias pilosas congénitas, déficits nutricionales, etc.)<sup>1,2</sup>. Existe un grupo de alopecias menos frecuentes, las alopecias cicatriciales primarias (liquen plano pilar, alopecia frontal fibrosante, foliculitis decalvante, etc.), en las que se produce una fibrosis del folículo con la consiguiente aparición de placas de alopecia cicatricial.*

**Dr. Sergio Vañó Galván**

Dermatólogo y Coordinador de la Unidad de Tricología del Hospital Univ. Ramón y Cajal.  
Coordinador de la Unidad de Tricología y Trasplante Capilar de la Clínica Grupo Pedro Jaén. Madrid

# ALOPECIA ANDROGÉNICA

## DESCRIPCIÓN<sup>3,4</sup>

La causa más frecuente de caída de pelo en los hombres es la llamada alopecia androgénica. En su patogenia influyen 2 factores: los **andrógenos** y la **herencia**. Se estima que el 50% de los hombres y 25% de mujeres tienen alopecia androgénica.

Es habitual que comience en la adolescencia tanto en hombres como mujeres; en mujeres existe un segundo pico de incidencia en la menopausia como consecuencia del desbalance hormonal.

Es frecuente observar antecedentes familiares, aunque su ausencia no descarta que el paciente pueda desarrollar una alopecia androgénica.

Los andrógenos originan que la raíz de los folículos pilosos se miniaturice de forma progresiva hasta que finalmente ese folículo no crece. Los pacientes con alopecia androgénica no tienen por qué tener un exceso sérico de andrógenos, sino que parece existir una hipersensibilidad de los receptores androgénicos de la raíz folicular en pacientes predispuestos.

Tabla 1

## Alopecia androgénica. Visión general de la enfermedad

<b>Paciente típico</b>	Varón joven con antecedentes familiares de alopecia androgénica en su padre
<b>Presentación clínica</b>	Aparición de entradas y pérdida de densidad del vértex, sin picor ni otros síntomas. Llama la atención que el paciente no nota que «se cae el pelo», pero sí que le llama la atención «que se está quedando calvo» Exploración: pérdida de densidad con tracción negativa
<b>Diagnóstico</b>	<b>CLÍNICO</b> Analítica con perfil hormonal en mujeres que asocien signos de hiperandrogenismo (seborrea, acné, hirsutismo) o alteraciones menstruales
<b>Tratamiento</b>	<b>Hombres:</b> finasterida oral y/o minoxidil tópico <b>Mujeres:</b> minoxidil tópico, en ocasiones asociado a anticonceptivos orales +/- antiandrógenos orales En casos avanzados en ambos sexos: trasplante capilar

## PRESENTACIÓN CLÍNICA

Clínicamente, se observa una disminución progresiva de densidad capilar a nivel del cuero cabelludo; en los varones comienzan a aparecer entradas y/o pérdida de densidad de la coronilla (Figs. 1-4) y en las mujeres empieza a clarear la región superior de la cabeza y a ensancharse la raya del pelo (Figs. 5-9).

En este tipo de alopecia no se suele percibir una caída intensa de pelo, sino que el paciente poco a poco va observando cómo la densidad de cabello que presenta es cada vez menor. Al explorar al paciente, se observa una pérdida de densidad, pero al realizar el *signo de la tracción* (tirar de un mechón de unos 10-15 cabellos para ver si existe exceso de caída de más de 3 cabellos), éste es negativo.

En el caso de las mujeres, la alopecia puede ir asociada a otros signos de hiperandrogenismo (seborrea, acné, hirsutismo).

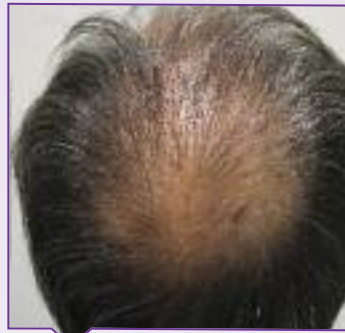

Figura 1 Varón de 49 años con alopecia androgénica en vértex

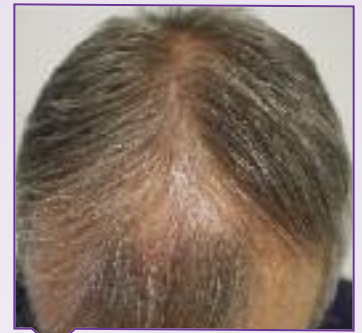

Figura 2 Varón de 43 años con alopecia androgénica frontal

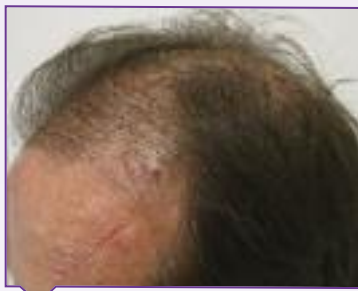

Figura 3 Varón de 53 años con alopecia androgénica moderada

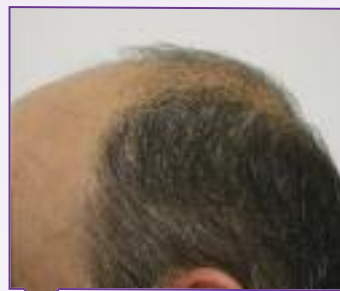

Figura 4 Varón de 41 años con alopecia androgénica avanzada

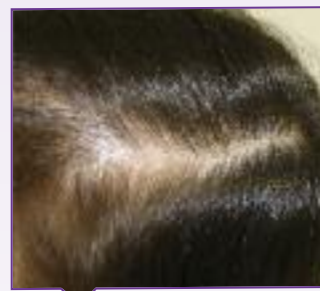

Figura 5 Mujer de 39 años con alopecia androgénica, grado intermedio. Nótese el ensanchamiento de la raya del pelo



Figura 6 Mujer de 32 años con alopecia androgénica frontal, grado intermedio

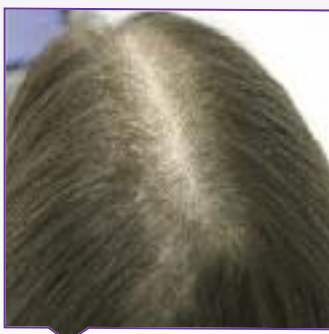

Figura 7 Mujer de 27 años con alopecia androgénica en el contexto de un síndrome de ovario poliquístico

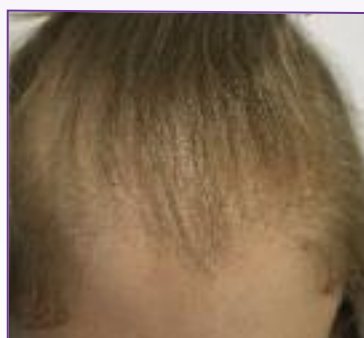

Figura 8 Mujer de 25 años con alopecia androgénica frontal en el contexto de un síndrome de ovario poliquístico

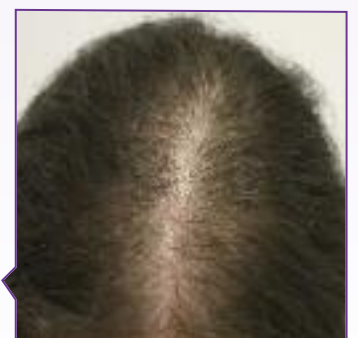

Figura 9 Mujer de 26 años con alopecia androgénica, cursando con el típico ensanchamiento de la raya del pelo

## DIAGNÓSTICO

El diagnóstico es eminentemente **CLÍNICO**. No suele ser necesario realizar ningún estudio complementario en varones. En mujeres, especialmente si tiene otros signos de hiperandrogenismo, puede estar indicado realizar un análisis de sangre con perfil hormonal, para descartar un síndrome de ovario poliquístico u otro síndrome de hiperandrogenismo.

## TRATAMIENTO<sup>3,4</sup>

La evolución de la alopecia androgénica es lentamente progresiva, es decir, si no se trata, paulatinamente el paciente irá perdiendo más cabello a lo largo de muchos años.

El tratamiento debe **individualizarse en función de la afectación emocional** de la alopecia en cada paciente. Los tratamientos aprobados son minoxidil tópico (hombres y mujeres) y finasterida oral (solo hombres).

En algunas mujeres pueden ser interesante asociar al minoxidil anticonceptivos orales, y en ocasiones pueden utilizarse fármacos antiandrógenos orales, como el acetato de ciproterona, flutamida, finasterida o espironolactona (estos 3 últimos fuera de indicación).

La administración diaria de finasterida ha demostrado en estudios científicos ser el tratamiento más efectivo frente a la alopecia androgénica masculina. El efecto que consigue es frenar la caída e incluso la repoblación parcial, mediante el bloqueo selectivo de la enzima 5-alfa-reductasa, inhibiendo la acción de los andrógenos sobre el pelo. Se trata de un medicamento con un perfil de seguridad excelente, con riesgo de efectos adversos —leves y transitorios— en menos del 2% de los pacientes.

Los efectos beneficiosos de cualquier tratamiento para la alopecia empiezan a notarse a los 5-6 meses de iniciado el tratamiento y son máximos al año. En última instancia, cuando la calvicie ya está instalada, se puede recurrir al tratamiento quirúrgico (trasplante capilar mediante microinjertos), técnica que ofrece excelentes resultados.

# EFLUVIO TELÓGENO

## DESCRIPCIÓN<sup>5</sup>

Es una forma muy frecuente de caída capilar, especialmente en mujeres. Consiste en la **caída brusca de un número elevado de cabellos**, lo cual suele alarmar al paciente, que ve una gran cantidad de pelos en el cepillo tras peinarse, en el desagüe tras ducharse o en la almohada tras dormir. Se produce porque muchos folículos entran en la fase de envejecimiento del pelo —conocida como fase telógena, que tiene una duración de 2-3 meses hasta que comienza a percibirse la caída— y son más frágiles, con lo cual tienden a caerse más fácilmente.

Diferentes estímulos pueden producir un efluvio telógeno: desde un estrés físico (como puede ser una enfermedad, una intervención quirúrgica, el embarazo...), hasta cualquier estrés emocional (pérdida de un familiar, problemas sentimentales, o quizá el más frecuente, el estrés asociado al trabajo). Incluso determinados tipos de fármacos (diuréticos, anticoagulantes) pueden ser causa de un efluvio telógeno crónico.

Estos factores producen que un número elevado de cabellos entren en fase telógena y en unos meses comiencen a desprenderse. A menudo es la propia preocupación de ver mucha caída capilar y el temor a tener una calvicie lo que produce que el efluvio telógeno se cronifique, de ahí la importancia de tranquilizar al paciente y explicarse la evolución favorable del proceso.

## PRESENTACIÓN CLÍNICA

La clínica principal del efluvio telógeno es la caída capilar intensa, lo cual se pone de manifiesto en la exploración con un **signo de la tracción positivo**. Sin embargo, esta caída no suele producir una pérdida de densidad aparente (Fig. 10), aunque las pacientes suelen notarse «menos volumen» de cabello («menos coleta», «menos cantidad»), debido a que se pierden cabellos largos, que son renovados por cabellos cortos.

El efluvio telógeno **suele generar una ansiedad muy importante en los pacientes**, que ven cómo cada día pueden perder más de 100 pelos, lo cual produce un círculo vicioso de mayor estrés y mayor caída de pelo. No es raro que sea causa de llanto en la consulta o que las pacientes acudan con una bolsa para mostrar todo el cabello perdido en el último lavado de pelo (Fig. 11).

Es muy importante conocer que este tipo de alopecia es totalmente **reversible**. Todo cabello que cae es sustituido por otro cabello nuevo, por lo que el número de cabellos total se mantiene estable. Es importante transmitir a la paciente que no se va a quedar sin pelo en unos meses, como muchas temen, sino que en realidad el efluvio telógeno puede considerarse una «aceleración» del ciclo normal de caída y crecimiento del pelo.

Tabla 2 Efluvio telógeno. Visión general de la enfermedad

<b>Paciente típico</b>	Mujer de mediana edad, sana, con trabajo estresante y muy preocupada por su cabello
<b>Presentación clínica</b>	Mucha caída capilar con poca o ninguna afectación de la densidad capilar a la exploración. Signo de la tracción ++ Gran afectación emocional
<b>Diagnóstico</b>	CLÍNICO Recomendable solicitar analítica con perfil tiroideo y metabolismo del hierro
<b>Tratamiento</b>	Lo más importante: explicar pronóstico y tranquilizar Si existe causa (anemia, hipotiroidismo...): tratarla Recomendable el lavado frecuente del cabello

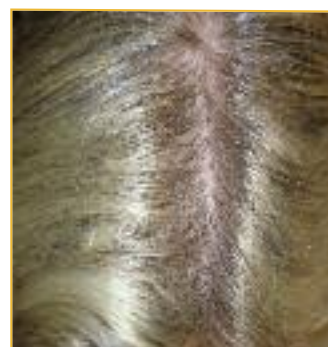

Figura 10 Mujer de 59 años con efluvio telógeno: refiere intensa caída, pero sin embargo la exploración de la densidad capilar es prácticamente normal para su edad



Figura 11 No es raro que en los casos de efluvio telógeno, la paciente acuda con una bolsa para mostrar la intensidad de la caída capilar. Es importante transmitirles tranquilidad, explicándoles que el efluvio es una aceleración de la caída capilar, pero que tiene un pronóstico excelente en la mayoría de casos

### 3 DIAGNÓSTICO

El diagnóstico es **CLÍNICO**. Se recomienda realizar una analítica con perfil tiroideo y metabolismo del hierro.

### 4 TRATAMIENTO<sup>5</sup>

Suele ser una patología que puede manejarse desde Atención Primaria.

A nivel terapéutico, lo ideal es **identificar la causa** que puede estar produciendo el efluvio y actuar sobre ella. En muchas ocasiones no se identifica ninguna causa más que el estrés laboral, y en estos casos, no existe ningún tratamiento más efectivo que el simple hecho de esperar, ya que la duración del efluvio telógeno suele limitarse a unos meses.

Es fundamental informar al paciente de la evolución favorable de la mayoría de efluvios telógenos.

Suele ser muy útil además recomendar al paciente que se lave el cabello diariamente, pues así la caída se reparte más (no se «acumula») y se percibe menos caída capilar, lo cual repercute positivamente a nivel emocional, contribuyendo a mejorar de esta forma la caída.

## ALOPECIA AREATA

### 1 DESCRIPCIÓN<sup>6-8</sup>

Es un tipo de **alopecia no cicatricial de origen autoinmune**. Es más común en los niños y en los adultos jóvenes, y puede afectar a las pestañas y a la barba, así como a otras áreas con pelo de la superficie cutánea. A pesar de ser una enfermedad aislada a la piel, puede afectar la calidad de vida del paciente y provocar importantes trastornos estéticos.

### 2 PRESENTACIÓN CLÍNICA

Las lesiones de la alopecia areata consisten en placas o áreas sin cabello, de borde neto, normalmente focal. Puede afectarse cualquier folículo de la superficie cutánea, siendo lo más frecuente la afectación del cuero cabelludo (Figs. 12-14), seguido de cejas y pestañas.

Existen patrones de pérdida de pelo en los márgenes del cuero cabelludo (**forma ofiásica**), afectación de la barba (Fig. 15), así como pérdida generalizada del cabello de toda la superficie cutánea: **forma universal** (Fig. 16).

Las formas de alopecia areata de más tiempo de evolución y de mayor extensión (alopecia areata universal) son las que tienen peor pronóstico capilar. Es frecuente observar alteraciones ungueales en los pacientes con alopecia areata, como puede ser la traquioniquia (Fig. 17).

Tabla 3 Alopecia areata. Visión general de la enfermedad

<b>Paciente típico</b>	Varón joven con antecedente personal o familiar de enfermedad autoinmune
<b>Presentación clínica</b>	Aparición rápida (en pocos días) de placas circulares de alopecia, bien delimitadas, en cuero cabelludo, barba o cejas. Por lo demás asintomático
<b>Diagnóstico</b>	CLÍNICO Recomendado solicitar analítica con perfil de autoinmunidad
<b>Tratamiento</b>	Corticoides tópicos o intralesionales En niños/formas leves: valorar actitud expectante Formas extensas o rápidamente progresivas: corticoides orales, inmunosupresores, difenciprona

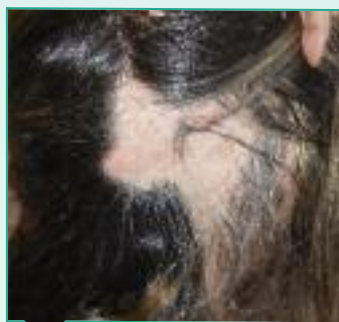

Figura 12 Mujer de 48 años con alopecia areata en placas

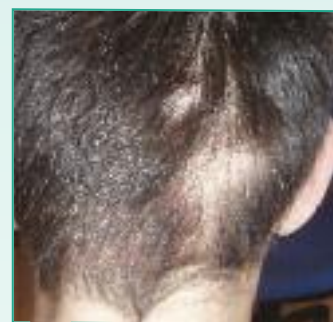

Figura 13 Niño de 9 años con alopecia areata occipital

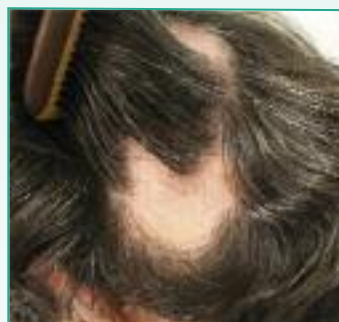

Figura 14 Varón de 58 años con alopecia areata en placas

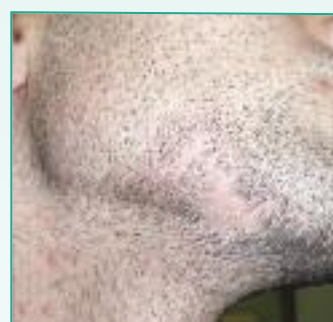

Figura 15 Varón de 23 años con alopecia areata en la barba

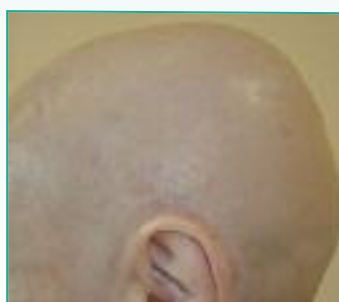

Figura 16 Mujer de 33 años con alopecia areata universal

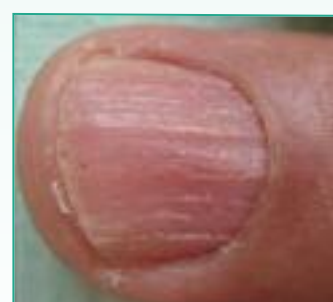

Figura 17 Mujer de 30 años con alopecia areata y traquioniquia



## DIAGNÓSTICO

El diagnóstico de la alopecia areata es fundamentalmente clínico. Se recomienda realizar una analítica con TSH y perfil de autoinmunidad para descartar enfermedades autoinmunes asociadas, principalmente hipotiroidismo autoinmune.

## 4 TRATAMIENTO<sup>6-8</sup>

El tratamiento de la alopecia areata se basa en la aplicación de **corticoides tópicos o intralesionales** (en forma de microinfiltraciones dentro de la placa alopécica), pudiendo ocasionar la repoblación de determinadas áreas de alopecia.

- En **placas aisladas y pequeñas**, especialmente en niños, puede estar indicada con una actitud expectante, ya que estas formas de alopecia areata suelen repoblar espontáneamente.
- En **formas extensas o rápidamente progresivas**, suele ser necesario administrar tratamientos sistémicos, como los corticoides orales, ciclosporina, metotrexato, azatioprina u otros inmunosupresores. La inmunoterapia tópica con difenciprona también puede resultar útil en formas extensas.

En resumen, el tratamiento de la alopecia areata **va a depender de la extensión de la alopecia y de la edad del paciente**. Se tiende a ser conservador en los niños, mientras que en los adultos se debe individualizar el tratamiento valorando también la afectación emocional de la alopecia en cada paciente.

## PERFIL DEL PACIENTE TÍPICO

Tabla 4 Comparación del perfil de paciente típico y los hallazgos clínicos

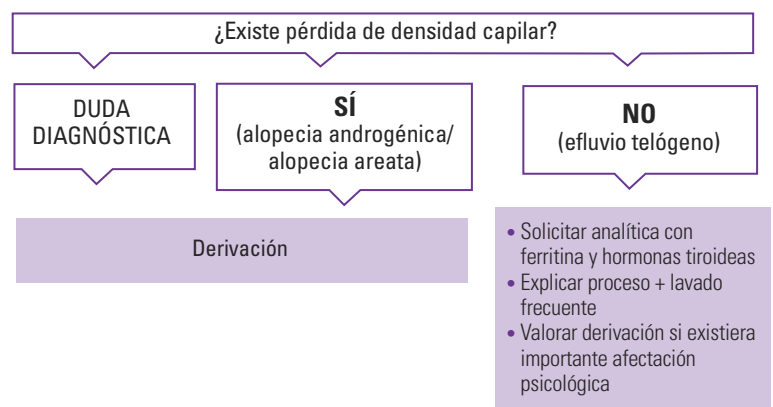
	ALOPECIA ANDROGÉNICA	EFLUVIO TELÓGENO	ALOPECIA AREATA
<b>Sexo</b>	Varón > Mujer	Mujer > Varón	Varón = Mujer
<b>Edad</b>	Adolescencia-adulto joven. Menopausia	Edad media	Niño/Adulto joven
<b>Comorbilidades</b>	Síndromes de hiperandrogenismo en mujeres	Anemia, alteración tiroidea	Enfermedades autoinmunes
<b>Clínica</b>	Pérdida de densidad capilar en entrada/vértex (hombres) o raya del pelo (mujeres)	Caída intensa de cabello sin pérdida de densidad capilar	Aparición rápida de placas circulares bien delimitadas de alopecia
<b>Evolución de la pérdida capilar</b>	Años	Semanas	Días
<b>Tracción capilar</b>	-	++	+ en borde de placa de alopecia
<b>Grado de afectación emocional</b>	++	+++	++

## CRITERIOS DE DERIVACIÓN

### Criterios de derivación al especialista en casos de alopecia

1. Duda diagnóstica
2. Pérdida de densidad capilar marcada
3. Importante afectación psicológica
4. Alopecias cicatriciales, alopecia areata extensa/inestable

Figura 18 Algoritmo de criterios de derivación al especialista



## RECOMENDACIONES PRÁCTICAS Y CONSEJOS PARA PACIENTES CON ALOPECIA

1. El lavado frecuente con champú, el uso de gomina o el uso de tintes no empeoran la alopecia ni la caída de cabello
2. El uso de complementos vitamínicos puede utilizarse como complemento a otros tratamientos, pero no ha demostrado tener un impacto terapéutico objetivo en ninguna alopecia (efecto placebo)
3. El pelo no crece más rápido si se corta de raíz. La longitud capilar no influye en su crecimiento
4. Lo normal es que cada día se caigan entre 50-100 cabellos como proceso fisiológico de su ciclo caída-crecimiento. Por tanto, ver cabello en la ducha/almohada no debe alarmar a los paciente. Este fenómeno de «renovación capilar» suele acentuarse en el otoño, sin que ello sea motivo de preocupación
5. El tratamiento de la alopecia androgénica con el fármaco oral finasterida es un tratamiento efectivo y seguro, existiendo un riesgo mínimo de efectos adversos, que son transitorios y leves
6. La «caída de pelo» no es sinónimo de «alopecia». La alopecia es la pérdida de densidad, mientras que el pelo que se cae suele volver a aparecer en la mayoría de ocasiones (es una «renovación»)
7. Los tratamientos mágicos (lociones, champús anticaída, láser, masajes) no han demostrado ninguna evidencia científica en el tratamiento de la alopecia

## RESUMEN

	ALOPECIA ANDROGÉNICA	EFLUVIO TELÓGENO	ALOPECIA AREATA
<b>Perfil paciente</b>	Hombre o mujer joven con antecedentes familiares de alopecia	Mujer de 30-60 años muy preocupada	Niño/a o adulto/a joven Antecedente personal o familiar de enfermedades autoinmunes
<b>Clínica</b>	Pérdida de densidad capilar de meses/años de evolución: a) Hombres: entradas, vértex b) Mujeres: ensanchamiento de la raya del pelo	Aumento de caída capilar sin clara pérdida de densidad objetiva Evolución: semanas/meses	Pérdida de densidad focal en forma de círculos Evolución: días/semanas
<b>Diagnóstico</b>	<b>CLÍNICO</b> (pérdida de densidad capilar, tracción -) Analítica con hormonas en mujeres con signos de hiperandrogenismo	<b>CLÍNICO</b> (tracción ++ sin pérdida de densidad) Analítica general con ferritina y hormonas tiroideas	<b>CLÍNICO</b> (pérdida de densidad focal, tracción + en borde de calva) Analítica general con hormonas tiroideas y autoanticuerpos
<b>Tratamiento</b>	<b>Hombre:</b> finasterida oral +/- minoxidil tópico <b>Mujer:</b> minoxidil tópico +/- antiandrógeno oral	Solucionar causa si existe Tranquilizar, explicar, lavado frecuente de cabeza	Según extensión: corticoide tópico, intralesional, oral, inmunosupresores
<b>Derivación</b>	Paciente solicita tratamiento para su alopecia androgénica	Dudas diagnósticas o repercusión psicológica importante	Dudas diagnósticas o falta de respuesta a tratamientos tópicos
<b>Recomendaciones</b>	<ul style="list-style-type: none"> <li>• Explicar opciones terapéuticas</li> <li>• Cosméticos (champús, tintes, lacas) no influyen</li> </ul>	<ul style="list-style-type: none"> <li>• Explicar pronóstico capilar excelente</li> <li>• Recomendar lavado y cepillado frecuente</li> </ul>	Explicar naturaleza (autoinmune) y evolución del cuadro (posibilidad de recaída)

## BIBLIOGRAFÍA

- Mubki T, Rudnicka L, Olszewska M, Shapiro J. Evaluation and diagnosis of the hair loss patient: Part I. History and clinical examination. J Am Acad Dermatol. 2014 Sep;71(3):415.e1-415.e15.
- Mubki T, Rudnicka L, Olszewska M, Shapiro J. Evaluation and diagnosis of the hair loss patient: Part II. Trichoscopic and laboratory evaluations. J Am Acad Dermatol. 2014 Sep;71(3):431.e1-431.e11.
- Varothai S, Bergfeld WF. Androgenetic alopecia: an evidence-based treatment update. Am J Clin Dermatol. 2014 Jul;15(3):217-30.
- Tsuboi R, Itami S, Inui S, Ueki R, Katsuoka K, Kurata S, Kono T, Saito N, Manabe M, Yamazaki M; Guidelines Planning Committee for the Management of Androgenetic Alopecia. Guidelines for the management of androgenetic alopecia (2010). J Dermatol. 2012 Feb;39(2):113-20.
- Grover C, Khurana A. Telogen effluvium. Indian J Dermatol Venereol Leprol. 2013 Sep-Oct;79(5):591-603.
- Gilhar A, Etzioni A, Paus R. Alopecia areata. N Engl J Med. 2012 Apr 19;366(16):1515-25.
- Hordinsky M, Donati A. Alopecia areata: an evidence-based treatment update. Am J Clin Dermatol. 2014 Jul;15(3):231-46.
- Messenger AG, McKillop J, Farrant P, McDonagh AJ, Sladden M. British Association of Dermatologists' guidelines for the management of alopecia areata 2012. Br J Dermatol. 2012 May;166(5):916-26.

# Cáncer de piel

*La incidencia del cáncer cutáneo, tanto melanoma (CCM) como no melanoma (CCNM), ha aumentado de forma significativa en las últimas décadas. Tanto es así que se considera al carcinoma basocelular (CBC) como el tumor maligno más frecuente en el ser humano, seguido en frecuencia por el carcinoma epidermoide o espinocelular (CEC), en una proporción de 4:1 aproximadamente. El melanoma (MM) es el tumor cutáneo más temido debido a su elevada agresividad y su capacidad de metastatizar en fases avanzadas.*

**Dra. Lucía Turrión Merino**

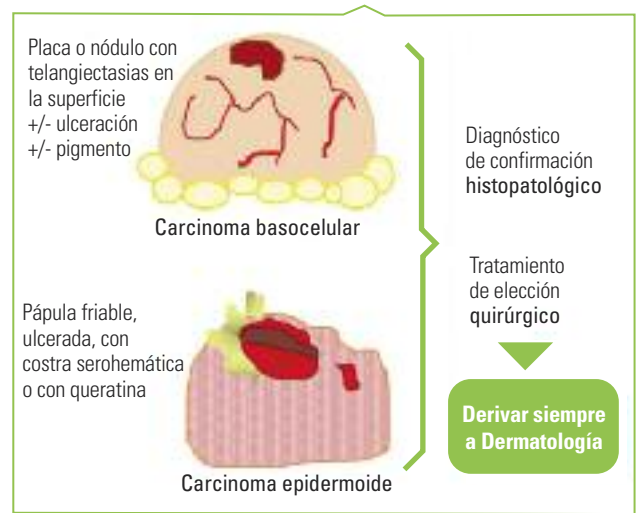
Servicio de Dermatología  
Hospital Univ. Ramón y Cajal. Madrid

# CÁNCER CUTÁNEO NO MELANOMA

**Tabla 1** Cáncer cutáneo No Melanoma. Visión general de la enfermedad

	CARCINOMA BASOCELULAR	CARCINOMA EPIDERMÓIDE O ESPINOCELULAR
<b>Descripción</b>	Tumor cutáneo más frecuente (60%)	2º tumor cutáneo en frecuencia (20-25%)
<b>Presentación clínica</b>	Placa o nódulo perlado con telangiectasias en la superficie +/- ulceración +/- pigmento Años de evolución	Pápula friable, ulcerada, con costra serohemática o con queratina Meses de evolución
<b>Variantes clínicas</b>	Superficial, nodular, ulcerado, o esclerodermiforme	Enfermedad de Bowen, eritroplasia de Queyrat, queratoacantoma, CEC de alto riesgo
<b>Diagnóstico</b>	Exploración física +/- dermatoscopia. Confirmación histológica	
<b>Tratamiento</b>	Tratamiento de elección: quirúrgico En casos especiales: cirugía de Mohs o radioterapia En variantes superficiales (CBC superficial o enfermedad de Bowen): terapia fotodinámica (TFD) o tratamientos tópicos (imiquimod, crioterapia...)	

**Figura 1** Esquema-resumen del cáncer cutáneo no melanoma



## CARCINOMA BASOCELULAR<sup>1,2</sup>

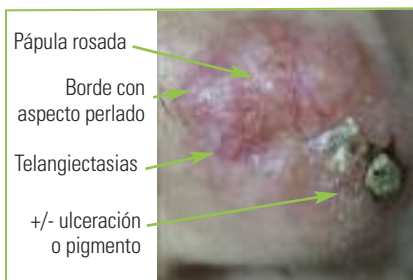
### DESCRIPCIÓN

El CBC es el cáncer de piel y el tumor maligno más frecuente en el ser humano. Se origina en las células no queratinizadas de la capa basal de la epidermis. Es un tumor que tiende al crecimiento y a la invasión local, pudiendo producir una importante destrucción, sin embargo, su capacidad de metastatizar es prácticamente nula. Su crecimiento es muy lento, por lo que no debe suponer una urgencia dermatológica. Suele evolucionar en muchos meses o incluso años.

El principal factor de riesgo es la exposición solar (exposición intensa esporádica), por lo que las localizaciones más frecuentes son las zonas fotoexpuestas de la cabeza y el cuello, pero puede aparecer en cualquier localización. Suele aparecer en personas de mediana o avanzada edad con fototipo claro (I o II), aunque cada vez es más frecuente verlo en personas antes de los 40 años. Característicamente aparece sobre piel sana, sin lesión precursora.

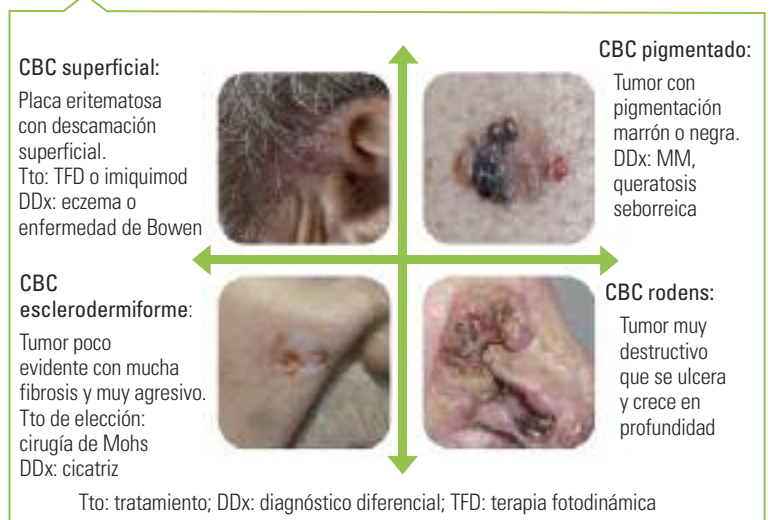
### PRESENTACIÓN CLÍNICA

Típicamente se manifiesta como una placa o pápula rosada con borde perlado y telangiectasias en la superficie, que puede estar ulcerada o no, aunque estas características pueden variar según el subtipo clínico. Las principales variantes clínicas que debemos conocer son: CBC nodular (el más frecuente y típico), morfeiforme o esclerodermiforme, superficial, pigmentado y *ulcus rodens*. Puede ser asintomático o producir picor o molestias locales (Figs. 2 y 3).



**Figura 2** Imagen clínica de carcinoma basocelular nodular

**Figura 3** Otras variantes clínicas del carcinoma basocelular



### DIAGNÓSTICO

La exploración física suele ser suficiente para sospechar el diagnóstico. La dermatoscopia puede ayudar, sobre todo en casos de CBC pigmentado, para el diagnóstico diferencial con el MM. El diagnóstico de confirmación se debe hacer mediante biopsia cutánea.

### TRATAMIENTO<sup>1,2</sup>

El tratamiento de elección es quirúrgico con márgenes suficientes. En tumores en localizaciones especiales (párpados, nariz) o de gran agresividad y mal delimitados está indicada la cirugía micrográfica de Mohs. La ventaja de esta técnica es que se examina el 100% de los bordes, consigue asegurar la extirpación completa del tumor y ahorra tejido sano (Tabla 2).

En casos paliativos (tumores muy grandes donde no es posible la extirpación o pacientes de alto riesgo quirúrgico) se puede plantear radioterapia como tratamiento primario o bien como coadyuvante a una cirugía previa. Recientemente se han desarrollado fármacos indicados en CBC avanzados o metastásicos que inhiben la vía de Hedgehog, como el vismodegib.

En variantes superficiales como el CBC superficial se pueden utilizar tratamientos no quirúrgicos como la **terapia fotodinámica (TFD)** (aplicación de un agente sensibilizante: metilaminolevulinato o

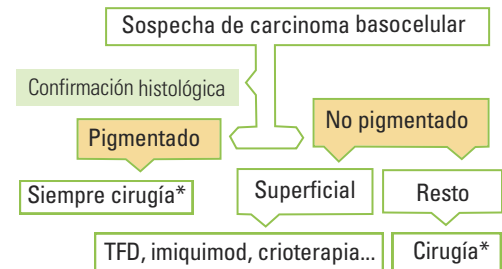
ácido 5-aminolevulínico en crema y exposición a una luz roja, 2 sesiones separadas por una semana), tratamientos tópicos (imiquimod al 5%: 5 días/semana durante 6 semanas seguidas; 5-fluorouracilo [no comercializado], formulación magistral: 2 veces/día durante 6 semanas), o tratamientos clásicos como crioterapia, electrocoagulación y curetaje... (Fig. 4).

Los pacientes con diagnóstico de CBC deben seguir revisiones dermatológicas de periodicidad variable según los factores de riesgo o tratamiento recibido, al menos durante los 3 primeros años.

**Tabla 2** Indicaciones de la cirugía de Mohs en el CBC

Localización de alto riesgo: zona centofacial, periocular, nariz, labios y orejas
Tamaño grande (>2 cm)
Subtipo histológico de mal pronóstico: morfeiforme, infiltrante, micronodular y basoescamoso
Bordes mal definidos
Invasión perineural o perivascular
Tumores recurrentes
Tumores en inmunodeprimidos
Pacientes con síndrome de carcinoma basocelular nevoide (síndrome de Gorlin), xeroderma pigmentoso, síndrome de Bazex

**Figura 4** Algoritmo de tratamiento del CBC



(\*) En casos especiales plantear cirugía de Mohs

## CARCINOMA EPIDERMÓIDE<sup>3,4</sup>

### DESCRIPCIÓN

El CEC deriva de los queratinocitos de la epidermis. Es la segunda neoplasia cutánea en frecuencia dentro de los CCNM. En las últimas décadas se ha observado un incremento llamativo en la incidencia de este tipo de cánceres. Aparece en personas de edad avanzada, con una incidencia muy aumentada a partir de los 70 años.

El principal factor de riesgo para desarrollar un CEC es la exposición solar crónica, por lo que con frecuencia aparece en localizaciones fotoexpuestas como la cara o el dorso de las manos, aunque pueden afectar a otras localizaciones y también pueden afectar a mucosas (a diferencia del CBC).

Otros factores etiológicos son la inmunodepresión (sobre todo en trasplantados), o la presencia de procesos inflamatorios crónicos como úlceras, fístulas, etc., sobre los que se puede desarrollar un CEC. El CEC típicamente se desarrolla sobre una piel con un importante daño solar

y en muchas ocasiones se desarrolla sobre una lesión precursora: la **queratosis actínica (QA)**.

La mayoría de los CEC tienen un comportamiento benigno y pueden ser erradicados mediante cirugía u otros procedimientos. Sin embargo, no hay que olvidar que el CEC tiene **mayor capacidad metastásica** que el CBC, en torno al 5%, y una mortalidad a los 5 años del 1%, por lo que debe ser valorado de forma preferente por el dermatólogo para su tratamiento temprano.

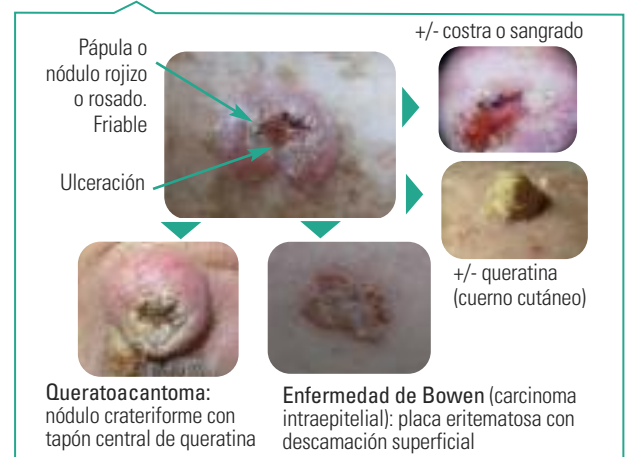En los últimos años se ha intentado identificar un subgrupo de peor pronóstico y mayor riesgo de metástasis que se ha denominado **carcinoma epidermoide cutáneo de alto riesgo (CECAR)**<sup>34</sup>. Algunos de los factores que definen los CECAR son: la inmunodepresión, el tamaño mayor de 2 cm, la profundidad de la invasión, la invasión perineural y la pobre diferenciación celular, entre otros.

### PRESENTACIÓN CLÍNICA

Habitualmente se presenta en forma de una pápula o nódulo friable con erosiones o ulceraciones, que pueden presentar costras serohemáticas o queratina que en ocasiones forman verdaderos «cuernos cutáneos». Es frecuente que el paciente refiera sangrado ocasional o tras traumatismos. Son lesiones de crecimiento más rápido (meses) que el basocelular (muchos meses o años) (Fig. 5).

Mención especial requiere el **queratoacantoma**: existe controversia de si se trata de una variante bien diferenciada de CEC o si se trata de un tumor diferente. Característicamente presenta un rápido crecimiento (en unos pocos meses) y una involución posterior espontánea. Se localiza más frecuentemente en la región facial de ancianos y se manifiesta como un nódulo crateriforme con un tapón central de queratina. Aunque regresa de forma espontánea, la actitud habitual es la extirpación, ya que clínicamente y en ocasiones histopatológicamente es indistinguible del CEC.

**Figura 5** Imagen clínica del carcinoma epidermoide y variantes



### DIAGNÓSTICO

La inspección suele ser suficiente para sospechar el diagnóstico. El diagnóstico de confirmación se debe hacer mediante biopsia cutánea. Es imprescindible **palpar** posibles **adenopatías locales** y, en caso de sospecha, solicitar una PAAF o una biopsia ganglionar. En tumores grandes o con otros factores de mal pronóstico estaría indicado solicitar una prueba de imagen, como por ejemplo una TAC, para descartar afectación locorregional.

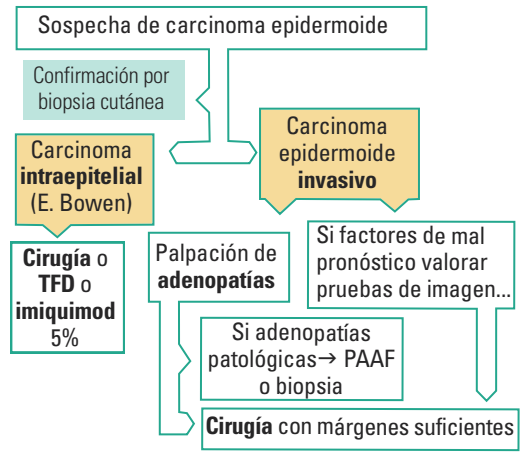
## 4 TRATAMIENTO<sup>3,4</sup>

El tratamiento de elección es quirúrgico con márgenes libres. En casos paliativos se puede plantear radioterapia. Si nos encontramos ante un CEC con metástasis nodales será necesario hacer linfadenectomía y asociar radioterapia. En casos de metástasis diseminadas se puede optar por la quimioterapia con citotóxicos o con inhibidores del EGFR como el cetuximab.

En variantes superficiales como la **enfermedad de Bowen** (carcinoma intraepitelial), se pueden utilizar tratamientos no quirúrgicos como TFD, o tratamientos tópicos como imiquimod (fuera de ficha técnica) (Fig. 6).

Los pacientes diagnosticados de un CEC deben seguir revisiones dermatológicas estrechas los primeros años tras el diagnóstico y al menos una revisión anual durante los 5 primeros años.

Figura 6 Algoritmo del tratamiento del CEC



# CANCER CUTÁNEO MELANOMA MALIGNO<sup>5,6</sup>

## DESCRIPCIÓN

El **melanoma** es un tumor originado en los melanocitos, más frecuentemente en los melanocitos cutáneos, pero también puede aparecer en otras localizaciones como la úvea o las mucosas. Es el tumor cutáneo responsable de la mayor cantidad de muertes causadas por cáncer cutáneo. Sin embargo, su tratamiento es prácticamente siempre curativo si se trata en fases iniciales. Por ello, cada vez se da más importancia al *screening* y a la detección precoz del mismo.

La incidencia del MM ha aumentado de forma dramática en las últimas décadas. Se ha relacionado, como factores de riesgo para desarrollar un MM, la presencia de múltiples nevos displásicos, los antecedentes familiares o personales de MM, las quemaduras en la infancia y la exposición solar (sobre todo la exposición intensa intermitente).

## 2 PRESENTACIÓN CLÍNICA

Se debe sospechar un MM ante la presencia de una lesión pigmentada que cumpla uno o más de los siguientes criterios (Regla del ABCDE) (Fig. 7):

- **Asimetría:** de las dos mitades de la lesión (izquierda-derecha o arriba-abajo) en color, o forma.
- **Bordes:** asimétrico, forma irregular.
- **Color:** irregular, múltiples colores, cambio de color.
- **Diámetro:** mayor de 0,6 cm.
- **Evolución:** crecimiento, ulceración, aparición de un lunar nuevo en personas adultas...

Figura 7 Regla de ABCDE en MM



Figura 8 Melanoma amelanótico

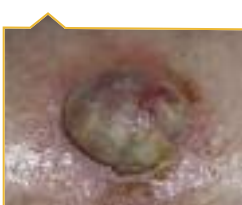

Tabla 3 Melanoma. Visión general de la enfermedad

<b>Descripción</b>	Pronóstico excelente en fases iniciales, pronóstico pobre en fases avanzadas (riesgo de metástasis linfáticas y hematógenas)
<b>Presentación clínica</b>	Lesión melanocítica atípica: lunar irregular, varios colores, crecimiento, sangrado, aparición reciente
<b>Variantes clínicas</b>	Cuatro <b>variantes clínicas</b> : extensión superficial, léntigo maligno melanoma, melanoma nodular, melanoma lentiginoso acral * <b>Melanoma in situ</b> : variante histopatológica superficial. Importancia pronóstica * <b>Melanoma amelanótico</b> : difícil sospecha clínica
<b>Diagnóstico</b>	Sospecha clínica (Regla del ABCDE) +/- dermatoscopia Confirmación histopatológica
<b>Tratamiento</b>	Tratamiento protocolizado en función del <b>Breslow</b> : extirpación, + ampliación de márgenes, +/- biopsia de ganglio centinela, +/- linfadenectomía, +/- tratamiento adyuvante o paliativo

Las **formas clínicas** que clásicamente se describen son cuatro: léntigo maligno melanoma, melanoma de extensión superficial, melanoma nodular, melanoma lentiginoso acral. Tienen diferencias en la presentación clínica, la población a la que afecta y las características histológicas. El valor pronóstico del tipo de MM todavía no está claramente establecido (Tabla 4).

Es importante destacar una variante clínica poco frecuente y de mal pronóstico como es el **melanoma amelanótico**, que se caracteriza por la ausencia de pigmento de la lesión, siendo muy difícil la sospecha clínica y con frecuencia diagnosticándose de forma tardía, ya en estadios avanzados (Fig. 8).

Tabla 4 Variantes clínicas del melanoma

	Melanoma de extensión superficial	Melanoma nodular	Léntigo maligno melanoma	Melanoma lentiginoso acral
<b>Paciente</b>	30-50 años. El más frecuente en la raza blanca	5ª-6ª década	Ancianos	El más frecuente en raza asiática y negra
<b>Localización</b>	Cualquier lugar	Cualquier lugar	Cara	Acral
<b>Clínica</b>	Lunar que cambia de color, crece o es irregular	Lesión pigmentada nueva que desde un principio crece verticalmente y puede sangrar	Mancha en la cara de un anciano de años de evolución y que ha cambiado	Lunar irregular en palmas y plantas
<b>Imagen</b>				

Actualmente esta clasificación clínica está en desuso y se utiliza más frecuentemente la **clasificación histológica** en función del Breslow, teniendo por tanto dos clases: el MM invasor y el MM *in situ*, con comportamiento y pronóstico diferente. Clínicamente el MM *in situ* es indistinguible de otros tipos, pero histológicamente la lesión no sobrepasa la membrana basal, por lo que no tiene capacidad de metastatizar.

### 3 DIAGNÓSTICO y TRATAMIENTO<sup>5,6</sup>

Ante una sospecha importante de MM es esencial derivarlo al dermatólogo de forma **urgente** (menos de 2 semanas). El especialista llegará a un diagnóstico de sospecha mediante la exploración clínica ayudándose de la dermatoscópica, pero el diagnóstico de confirmación siempre es histológico. En las lesiones melanocíticas no está indicada la biopsia incisional, sino que es recomendable la extirpación completa de la lesión sospechosa, con un margen clínico de unos 2 mm.

La **variable histológica** más importante a la hora del pronóstico de un MM es el **índice de Breslow** (profundidad medida en mm desde la granulosa). Recientemente se ha demostrado también la importancia de otras características histológicas (número de mitosis o ulceración). En función de dichas variables se clasifica al MM en diferentes estadios que marcarán el tratamiento y el pronóstico del paciente (Tablas 5 y 6).

En la mayoría de los centros el tratamiento y el seguimiento de los pacientes diagnosticados de MM está protocolizado (Figs. 9-12).

Ante todo paciente con el diagnóstico de MM confirmado histopatológicamente se debe realizar una historia clínica completa con anamnesis por aparatos, y una exploración física que incluya un examen completo de la piel y la palpación de ganglios locales y a distancia. Las pruebas complementarias a solicitar varían según el estadio clínico. En función del protocolo del hospital y el estadio del paciente, se pedirá

una analítica con LDH, una radiografía de tórax y una ecografía abdominal o ecografía ganglionar. En casos de MM en estadios avanzados está indicado solicitar una TAC, RMN o PET-TAC para detectar enfermedad metastásica a distancia.

El margen necesario en la ampliación variará según el estadio clínico. En los casos de MM invasores sin datos de enfermedad diseminada, con Breslow mayor de 1 mm o de menor profundidad con factores de mal pronóstico, estará indicada la realización de una biopsia selectiva de ganglio centinela (BSGC) con objetivo de estadificar el tumor. Si ésta sale positiva, se procederá a la realización de una linfadenectomía regional. No se realizará linfadenectomía profiláctica en ningún caso.

En función del estadio del paciente se decidirá comenzar tratamiento adyuvante con interferón alfa, radioterapia o quimioterapia. Recientemente se han comercializado nuevos fármacos biológicos como los inhibidores del BRAF (vemurafenib o dabrafenib) y otros, indicados en casos de melanoma metastásico.

Los pacientes con diagnóstico de MM deben seguir revisiones periódicas por el dermatólogo de por vida por el riesgo de un segundo melanoma, donde se realizará una exploración física y anamnesis por aparatos u otras pruebas complementarias, variables según el estadio.

Tabla 5 TNM del melanoma

Tumor (T)		Ganglios (N)	
Tx	El tumor no se puede valorar (biopsia-afeitado o intensa regresión)	N1	1 ganglio a. Micrometástasis b. Macrometástasis
T0	No evidencia de tumor primario	N2	2-3 ganglios a. Micrometástasis b. Macrometástasis
Tis	<i>In situ</i>	N3	4 o más ganglios, masa adenopática o metástasis satélites o en tránsito con metástasis nodal
T1	≤1 mm de Breslow a. Sin ulceración y mitosis <1 mit/mm <sup>3</sup> b. Con ulceración o mitosis ≥1 mit/mm <sup>3</sup>	<b>Metástasis (M)</b>	
T2	1-2 mm de Breslow a. Sin ulceración b. Con ulceración	M1a	Piel distante o subcutánea. Metástasis nodal distante LDH normal
T3	2-4 mm de Breslow a. Sin ulceración b. Con ulceración	M1b	Metástasis pulmonar LDH normal
T4	>4 mm de Breslow a. Sin ulceración b. Con ulceración	M1c	Otras metástasis LDH normal
			Cualquier metástasis a distancia Con LDH elevado

Tabla 6 Estadaje de la AJCC del melanoma

Estatificación (AJCC, 2009)	
0	<i>In situ</i>
IA	≤1 mm sin ulceración y Clark II/III (T1a)
IB	≤1 mm con ulceración o ≥1 mitosis/mm <sup>2</sup> (T1b), o 1-2 mm sin ulceración (T2a)
IIA	1-2 mm con ulceración (T2a), o 2-4 mm sin ulceración (T3a)
IIB	2-4 mm con ulceración (T3b), o >4 mm sin ulceración (T4a)
IIC	>4 mm con ulceración (T4b)
IIIA	Micrometástasis 1-3 ganglios (N1a-N2a) sin ulceración
IIB	Micrometástasis 1-3 ganglios (N1a-N2a) con ulceración, o macrometástasis 1-3 ganglios (N1b-N2b) sin ulceración, o metástasis en tránsito/satélites sin ganglios (N2c)
IIC	Macrometástasis 1-3 ganglios (N1b-N2b) con ulceración, o ≥4 ganglios (N3) o metástasis en tránsito/satélites con ganglios (N3)
IV	M1a: metástasis distantes cutáneas, subcutáneas o ganglionares M1b: metástasis pulmonares M1c: otras metástasis viscerales, o cualquiera con LDH elevada

Figura 9 Algoritmo terapéutico del MM (Estadio 0)

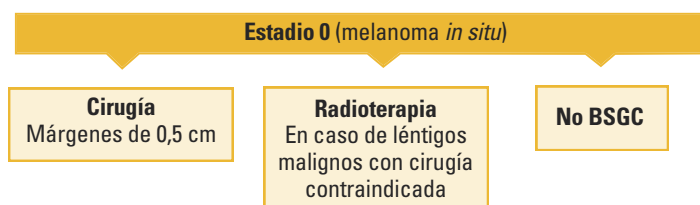
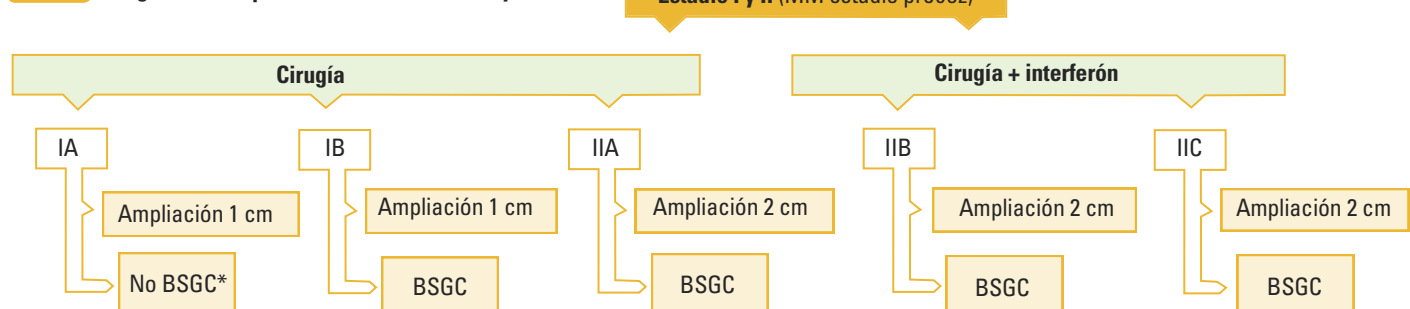
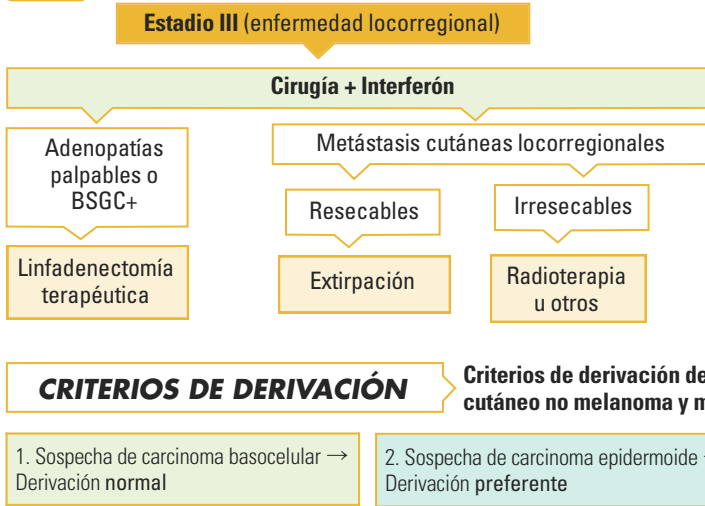
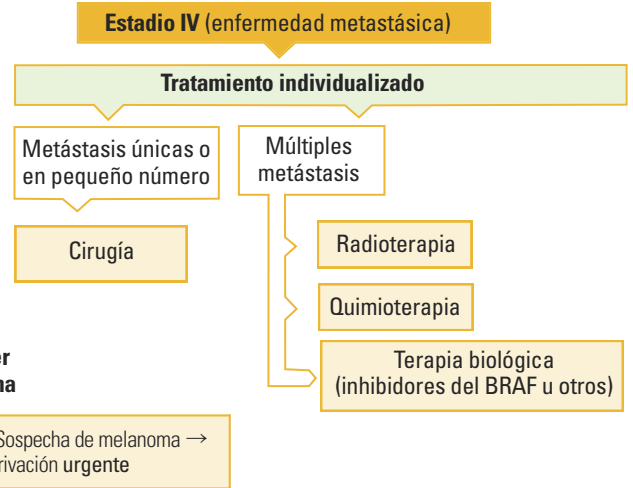


Figura 10 Algoritmo terapéutico del MM (Estadio I y II)



(\*) Indicada en ocasiones en MM con Breslow 0,75-1 mm y en < 0,75 mm si tiene otros factores de mal pronóstico

**Figura 11** Algoritmo terapéutico del MM (Estadio III)**Figura 12** Algoritmo terapéutico del MM (Estadio IV)**RECOMENDACIONES PRÁCTICAS****CANCER CUTÁNEO NO MELANOMA**

- Los pacientes suelen relacionar los tumores cutáneos ulcerados con traumatismos previos, en caso de duda pautar tratamiento antiséptico o antibiótico tópico y revisar en 15 días. Si no se ha resuelto en dos semanas derivar a dermatología para valoración
- Pacientes que han tenido un CBC o un CEC tienen más riesgo de desarrollar un nuevo tumor cutáneo u otras lesiones como queratosis actínicas
- Es importante recomendar fotoprotección solar (FPS 50) y autoexploraciones frecuentes en pacientes con antecedentes personales de CCNM
- En pacientes diagnosticados de CEC está indicado palpar ganglios locales (incluido ganglios intraparotídeos) para diagnosticar precozmente una posible metástasis
- Con frecuencia las terapias tópicas con imiquimod al 5% pueden producir importantes reacciones cutáneas con eritema, costras y prurito. En caso de ser severas se puede suspender el tratamiento durante unos días y pautar corticoide tópico para disminuir los síntomas. Si la reacción adversa no ha sido muy severa se puede continuar el tratamiento pasados unos días

**CANCER CUTÁNEO MELANOMA**

- Evitar la exposición solar en los niños menores de 3 años
- Evitar las quemaduras solares, sobre todo durante la infancia y adolescencia
- Utilizar protectores solares para disminuir el riesgo de quemaduras: el factor mínimo recomendado es de 15, aunque es variable según fototipo y exposición
- Todas las personas deben incluir en su rutina una exploración de la piel cada 1 o 2 meses
- Es útil recomendar a los pacientes utilizar la fotografía digital como método de seguimiento de las lesiones cutáneas. Recomendar fotografías a media distancia de tronco, espalda y miembros
- Se debe consultar a un especialista cuando se observen lesiones que cambian de aspecto o que son diferentes al resto
- Los pacientes con MM tienen riesgo aumentado de un segundo MM, por eso es importante la autoexploración y la revisión frecuente de las lesiones pigmentadas
- En los pacientes con MM es importante palpar ganglios locales y a distancia en las revisiones para detectar de forma precoz posibles adenopatías

**RESUMEN**

	<b>CARCINOMA BASOCELULAR</b>	<b>CARCINOMA EPIDERMÓIDE</b>	<b>MELANOMA MALIGNO</b>
<b>Perfil paciente típico</b>	Paciente de piel clara mayor de 50 años	Paciente con intenso daño solar de más de 70 años	Cualquier persona sobre todo con antecedentes personales o familiares de MM o con S. de nevus displásico
<b>Relación con la exposición solar</b>	Exposición intermitente intensa	Exposición crónica	Quemaduras en la infancia
<b>Clínica</b>	Pápula perlada con telangiectasias +/- ulceración Sobre piel normal Evolución: años	Pápula friable con costra y/o queratina Sobre piel con daño actínico (OA) Evolución: meses	Lesión pigmentada que cumple ABCDE Evolución: meses/años
<b>Metástasis</b>	Raras	Posibles Linfáticas	Probables Linfáticas y hematógenas
<b>Diagnóstico</b>	Clínica + Dermatoscopia + Histopatología	Clínica + Dermatoscopia + Histopatología Palpar adenopatías locales → PAAF +/- TAC	Clínica + Dermatoscopia + Histopatología Palpar adenopatías locales y a distancia +/- Pruebas complementarias: analítica con LDH, radiografía de tórax, ECO abdominal, TAC...
<b>Tratamiento</b>	Cirugía Superficial: imiquimod, 5-fluorouracilo, TFD, crioterapia...	Cirugía Enfermedad de Bowen: imiquimod, TFD	Cirugía En función del estadio: +/- BSGC +/- Linfadenectomía +/- Tratamiento sistémico
<b>Derivación</b>	Normal	Preferente	Urgente
<b>Recomendaciones</b>	Fotoprotección, autoexploración, revisión dermatológica en función del riesgo	Fotoprotección, autoexploración, revisión dermatológica en función del riesgo	Fotoprotección, autoexploración y revisión dermatológica de por vida

**BIBLIOGRAFÍA**

- Trakatelli M, Morton C, Nagore E, Ulrich C, Del Marmol V, Peris K, Basset-Seguín N. Update of the European guidelines for basal cell carcinoma management. Eur J Dermatol 2014 (epub ahead of print) doi:10.1684/ejd.2014.2271.
- Hauschild A, Breuninger H, Kaufmann R, Kortmann RD, Klein M, Werner J, et al. Brief S2k guidelines – Basal cell carcinoma of the skin. J Dtsch Dermatol Ges 2013;11(Suppl. 3):10-5.
- Breuninger H, Eigentler T, Bootz F, Hauschild A, Kortmann RD, Wolff K, et al. Brief S2k guidelines – Cutaneous squamous cell carcinoma. J Dtsch Dermatol Ges 2013;11(Suppl. 3):37-45.
- Bonerandi JJ, Beauvillain C, Caquant L, Chassagne JF, Chaussade V, Clave re P, et al. Guidelines for the diagnosis and treatment of cutaneous squamous cell carcinoma and precursor lesions. J Eur Acad Dermatol Venereol 2011;25 Suppl 5:1-51.
- Guía de prevención y tratamiento del melanoma. Plan oncológico de la comunidad Valenciana. Disponible en: www.aedv.es/ficheros/GUIA\_MELANOMA.pdf.
- Bichakjian CK, Halpern AC, Johnson TM, Hood AF, Grichnik JM, Swetter SM, et al. Guidelines of care for the management of primary cutaneous melanoma. J Am Acad Dermatol 2011;65:1032-47.



# Queratosis actínicas

*Las queratosis actínicas (QA) se presentan como pequeñas áreas con hiperqueratosis en superficie o ligera descamación, de color rosado, que suelen ser asintomáticas y aparecen de forma salpicada sobre áreas que han sufrido exposición crónica al sol. Son más frecuentes en hombres, a partir de los 50 años. Aunque son lesiones clínicamente poco relevantes, traducen un trasfondo de daño actínico crónico en la piel donde surgen, que no podemos menospreciar.*

*Cada una de estas QA tiene riesgo de evolucionar hacia un carcinoma epidermoide. Además nos indica indirectamente el riesgo, vinculado al daño actínico del paciente, de desarrollar otras lesiones cutáneas secundarias al mismo, como pueden ser carcinomas basocelulares, melanomas u otros tumores menos frecuentes.*

**Dra. Lorea Bagazgoitia Sáez de Vicuña**

Servicio de Dermatología  
Hospital Univ. Ramón y Cajal. Madrid

# QUERATOSIS ACTÍNICAS

## DESCRIPCIÓN

Las QA son más frecuentes en hombres que en mujeres. Se presentan comúnmente en ancianos, habitualmente caucásicos con historia de exposición solar prolongada. Se considera que la QA es la lesión precursora de cáncer o cancerosa *in situ* más frecuente. La prevalencia global de estas lesiones varía considerablemente. En Europa del Este ronda el 23%, mientras que en Queensland, el estado más al norte de Australia, son mucho más frecuentes, con una prevalencia del 60% en personas por encima de los 40 años<sup>1</sup>.

Representan la primera etapa del continuo QA-carcinoma epidermoide (CE) y por eso son un signo de daño actínico de la piel sobre la que surgen. Se calcula que el riesgo de una QA aislada de convertirse en un CE por año es menor del 0,1%; sin embargo, este riesgo se incrementa al 0,53% en personas con antecedentes de cáncer cutáneo no melanoma (CCNM).

El 60% de los CE aparecen sobre QA preexistentes. Igualmente se sabe que un porcentaje de las QA, entre un 15% y un 63%, puede regresar espontáneamente<sup>2</sup>.

Hasta el momento no se han encontrado parámetros que puedan ser usados para predecir qué QA va a progresar a CE y cuál regresará, pero las lesiones clínicamente induradas, dolorosas o ulceradas tienen un riesgo mayor de progresar, especialmente en pacientes inmunodeprimidos.

Las QA constituyen uno de los motivos de consulta más frecuentes en la práctica dermatológica diaria, y es adecuado que así sea, ya que el tratamiento de estas lesiones de forma temprana evita que sobre ellas se desarrolle un CE, cuyo tratamiento y pronóstico son más complejos.

## Concepto de campo de cancerización

El concepto de «cancerización de campo» fue acuñado en 1953 por Slaughter<sup>3</sup>. Ya en 1944 este autor planteó que el inicio de un cáncer no se daba por un cambio a nivel de una única célula, sino como un proceso anaplásico que afecta a varias células simultáneamente. Observó que los epitelios circundantes a tumores presentaban una o más áreas de malignidad. No se conocía la causa molecular de este fenómeno pero se sospechaba que era debido al efecto de la exposición al carcinógeno.

En este sentido, se sabe que el carcinógeno más importante en la piel, la radiación ultravioleta (UV), está claramente asociada con la iniciación, promoción y progresión de los tumores cutáneos. La irradiación crónica de la piel origina cambios genéticos y moleculares en toda la superficie afecta. Estos cambios están presentes incluso en ausencia de lesión clínica. Igualmente se considera que la QA no es una lesión aislada clínicamente aparente, sino una enfermedad «de campo» que traduce el daño genético y molecular que está teniendo lugar en los tejidos circundantes expuestos, en el caso de la piel, a UV (Fig. 1).

## Factores de riesgo

→ **Exposición solar crónica:** la aparición de QA se relaciona con una historia de exposición crónica al sol. Es característico que surjan en personas que desarrollan o han desarrollado trabajos al aire libre.

La radiación UV produce mutaciones en el ADN de los queratinocitos, induciendo la proliferación de células atípicas. En este proceso es clave la mutación de la proteína p53, implicada en la regulación del ciclo celular, apoptosis y reparación del ADN<sup>4</sup>.

→ **Fototipo claro:** la mayoría de las QA aparecen en personas de fototipos claros (I y II); con dificultad para el bronceado. La melanina de la epidermis bloquea el paso de los UV, por lo que aquellas personas con fototipos más altos reciben menos UV y consecuentemente se origina menos displasia en los queratinocitos, con menos incidencia de QA.

→ **Inmunosupresión:** se ha visto que las personas que reciben tratamiento inmunosupresor tienen mayor riesgo de desarrollar QA, así

Tabla 1 Queratosis actínicas. Visión general de la enfermedad

<b>Descripción</b>	Las QA son las lesiones precancerosas más frecuentes del cáncer de piel
<b>Presentación clínica</b>	Se presentan como placas de pequeño tamaño, en ocasiones eritematosas con descamación e hiperqueratosis en superficie, que aparecen en zonas expuestas al sol
<b>Diagnóstico</b>	Clínicamente por sus características y localización. En ocasiones puede necesitarse una biopsia cutánea
<b>Tratamiento</b>	Fotoprotección +/- fotoliasa. Crioterapia, electrocoagulación, imiquimod, 5-fluorouracilo, terapia fotodinámica, diclofenaco tópico, ingenol mebutato

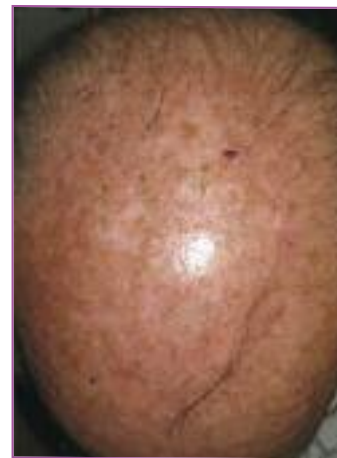

Figura 1 Campo de cancerización

como CE. En la población normal el carcinoma basocelular es más frecuente que el CE; este cociente se invierte en el caso de los inmunosuprimidos. Además, los CE presentados por este tipo de pacientes suelen tener una presentación mucho más rápida y agresiva.

→ **Síndromes genéticos:** algunos síndromes genéticos que se caracterizan por una incapacidad de reparación del daño causado por el UV en el ADN, presentan una mayor prevalencia de QA. Ejemplos de esto son el *xeroderma pigmentosa*, el *síndrome de Bloom* y el *síndrome Rothmund-Thompson*.

→ **Virus del papiloma humano (VPH):** se ha barajado el papel patógeno de este virus en las QA, pues se ha observado que la infección de VPH es más prevalente en piel crónicamente fotoexpuesta. En cualquier caso, también es muy prevalente en piel sana, por lo que la relación causal entre VPH y QA está aún sin esclarecer.

## 2 PRESENTACIÓN CLÍNICA

Las QA son máculas o pequeñas placas, eritematosas, descamativas e hiperqueratósicas en algunos casos, salpicadas en superficies cutáneas con historia de fotoexposición continuada (Figs. 2 y 3). Suelen ser menores de 1 cm, aunque pueden confluir formando placas descamativas de mayor tamaño. En ocasiones es difícil discernir el límite entre una QA y la piel sana (Fig. 4). En algunos casos pueden ser pigmentadas o hipertróficas.

El campo de cancerización se caracteriza por ser la superficie cutánea que ha sufrido exposición solar crónica y sobre la cual aparecen numerosas QA agrupadas.

Histológicamente estas lesiones se caracterizan por presentar queratinocitos desorganizados y atípicos de predominio en estratos basales (*displasia queratinocítica basal*). Se observa pleomorfismo y núcleos grandes, hiperromáticos, disqueratósicos y apoptóticos. En muchos casos la ausencia de capa granulosa lleva a la formación de paraqueratosis en la superficie de la lesión (Fig. 5). La dermis superficial suele mostrar un infiltrado linfocítico, más o menos denso, acompañado de elastosis solar.

A lo largo de los últimos años la relación entre las QA y los CE ha dado motivo de debate. Algunos autores consideran que las QA y el CE constituyen una entidad única, entendiendo que la QA no es una lesión premaligna, sino un carcinoma *per se* con localización *in situ*. Se han propuesto diferentes esquemas de clasificación de QA por diferentes autores, reflejando la existente controversia sobre su naturaleza. Aún hoy en día no existe un consenso sobre cuál es la mejor clasificación para reflejar el comportamiento biológico de estas lesiones y facilitar el diferenciar las QA «benignas» de aquellas potencialmente peligrosas.

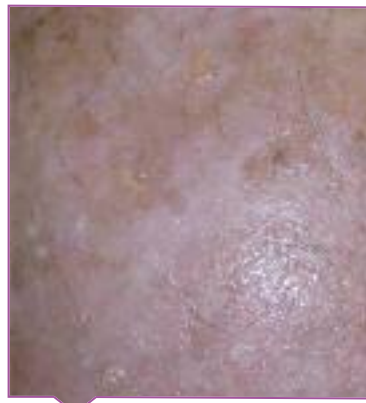

Figura 2 Placas hiperqueratósicas en cuero cabelludo

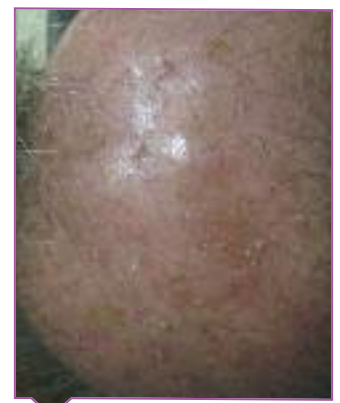

Figura 3 Placas eritematosas, con hiperqueratosis salpicadas en el cuero cabelludo

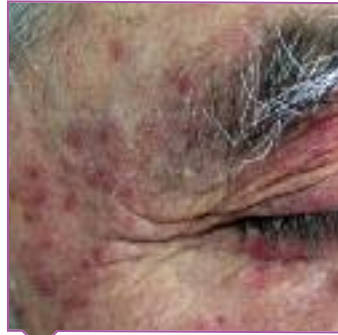

Figura 4 Placas eritematosas de pequeño tamaño, con hiperqueratosis salpicadas en frente

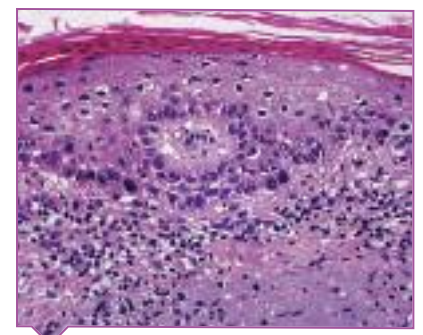


Figura 5 Displasia queratinocítica basal con paraqueratosis

## 3 DIAGNÓSTICO

El diagnóstico de las QA se hace habitualmente mediante la exploración clínica. En este sentido, la palpación de la hiperqueratosis (clínicamente descamación) que se percibe como una rugosidad, es de gran ayuda.

Las QA se acompañan frecuentemente de otros signos de daño actínico como alteraciones de la pigmentación, piel atrófica o arrugas, que nos sugieren el daño actínico que ha sufrido esa piel y apoyan el diagnóstico de QA.

En algunos casos, la dermatoscopia puede servirnos de apoyo al diagnóstico. Algunos signos característicos de las QA en la dermatoscopia son el patrón en fresa, las escamas superficiales, los vasos ondulados, las aperturas foliculares o el pseudorretículo eritematoso<sup>5</sup>. En cualquier caso, las QA, especialmente las pigmentadas, pueden presentar hallazgos dermatoscópicos comunes con el léntigo maligno, con lo que el *gold standard* sigue siendo el diagnóstico histológico.

### Diagnóstico diferencial

Debe hacerse diagnóstico diferencial con:

- **Verrugas víricas:** pueden confundirse con QA hipertróficas. En cualquier caso, a diferencia de las QA, las verrugas víricas no son exclusivas de superficies fotoexpuestas (Fig. 6).
- **Queratosis seborreicas:** son frecuentes en superficies fotoexpuestas y en ocasiones pueden tener una tonalidad clara que las haga confundirse con QA hipertróficas (Fig. 7).
- **Epitelioma basocelular superficial:** no suelen ser tan descamativos, suelen tener una superficie brillante y signos dermatoscópicos específicos (Fig. 8).

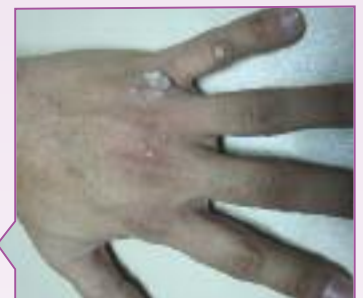

Figura 6 Las verrugas víricas pueden aparecer sobre un campo de cancerización

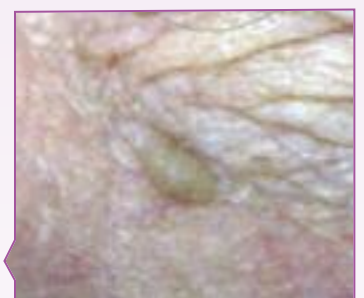

Figura 7 Las queratosis seborreicas pueden tener escasa pigmentación y confundirse con QA, ya que también aparecen en áreas fotoexpuestas

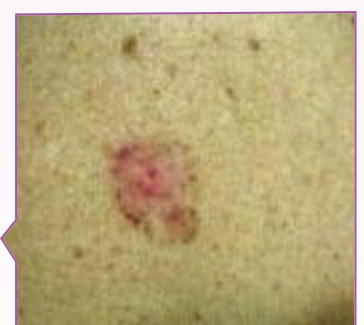
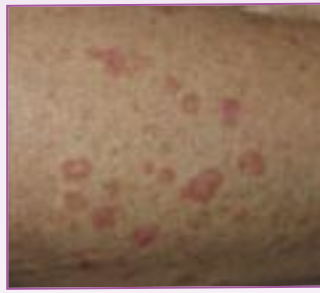
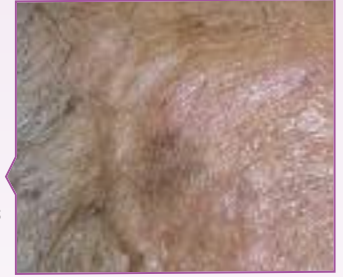Figura 8 Placa eritematosa y descamativa en área fotoexpuesta, confundible con una QA, que corresponde a un carcinoma basocelular

→ **Poroqueratosis:** también es típico que las lesiones de poroqueratosis surjan sobre piel fotoexpuesta. En este caso es muy característico el reborde anular hiperqueratósico que se observa, el cual es el reflejo de un hallazgo histológico típico de la poroqueratosis, llamado *lamela corneide* (Fig. 9).



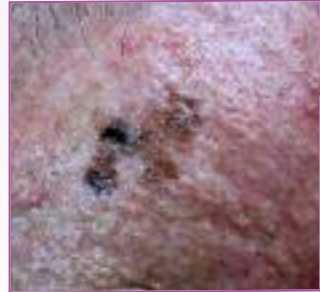**Figura 9** Poroqueratosis. Placas eritematosas, con borde ligeramente sobrelevado (histológicamente correspondiente a la lamela corneide), sobre piel fotoexpuesta

→ **Léntigo solar:** se trata de una lesión benigna que debe diferenciarse especialmente de las QA pigmentadas (Fig. 10).



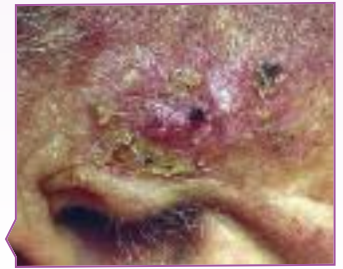**Figura 10** Léntigos solares

→ **Léntigo maligno melanoma (LMM):** se trata de una lesión maligna de estirpe melanocítica, también ubicada en zonas fotoexpuestas, que debe distinguirse de las QA pigmentadas. El LMM no suele presentar descamación ni eritema (Fig. 11).



**Figura 11** Léntigo maligno melanoma. Placa pigmentada, con escasa descamación, a diferencia de las QA pigmentadas

→ **Carcinoma epidermoide:** las QA hipertróficas y los CE son, en ocasiones, únicamente distinguibles mediante biopsia cutánea (Fig. 12).



**Figura 12** Carcinoma epidermoide. Se observa un área eritematosa, con hiperqueratosis con un centro nodular infiltrante

Existen algunas situaciones en las que puede estar indicado realizar una **BIOPSIA** cutánea para confirmar el diagnóstico:

- Lesiones de crecimiento rápido.
- Falta de respuesta a tratamientos convencionales.
- Lesiones infiltradas a la palpación.

En estos casos el objetivo de la biopsia no es tanto el diagnóstico de QA, como el descartar que se trate ya de un CE invasivo.

## TRATAMIENTO<sup>6</sup>

La existencia de QA es un indicador de que el paciente presenta un daño solar acumulado suficiente como para producir lesiones precancerosas, por lo que será necesaria una actitud terapéutica activa, y seguramente crónica. Algunos tratamientos pueden ser comenzados desde Atención Primaria, aunque es recomendable la derivación al dermatólogo para un correcto seguimiento y tratamiento de las QA y el diagnóstico precoz y tratamiento de un potencial cáncer de piel.

Dependiendo del abordaje que quiera hacerse de la QA, los tratamientos pueden dividirse en dos grupos. Hoy en día, se considera de elección no solo tratar aquellas clínicamente visibles, sino también eliminar el daño actínico subclínico, es decir, el campo de cancerización. Todos los pacientes se benefician de una estrategia continua de fotoprotección. En cualquier caso, se debe individualizar el tratamiento de cada paciente en función del número de lesiones, la extensión del campo y el coste del tratamiento.

### → Tratamientos de lesiones aisladas → Tratamientos de campo

- Crioterapia
- Electrocoagulación
- Curetaje
- 5-fluorouracilo + ácido salicílico
- 5-fluorouracilo (5-FU)
- Terapia fotodinámica
- Imiquimod
- Diclofenaco al 3% en gel de ácido hialurónico 2,5%
- Ingenol mebutato

**Tabla 2** Principales tratamientos tópicos para las queratosis actínicas

Tratamiento de las queratosis actínicas y campo de cancerización		
Principio activo	Efectividad	Efectos adversos
1. Imiquimod 5% crema	+++	+++
2. Diclofenaco 3% gel	+	+
3. Terapia fotodinámica	++	++
4. Ingenol mebutato	++	+ /+++
Tratamiento de las queratosis actínicas individuales		
5. Combinación de 5-FU y ácido salicílico	++	++
Prevención y tratamiento inicial de las queratosis actínicas y campo de cancerización		
6. Fotoprotector con fotoliasa	+	0

### Electrocirugía

Se trata de la eliminación de las QA utilizando un bisturí eléctrico. Para ello suele ser necesario utilizar anestesia local, por lo que suele indicarse con menor frecuencia que la crioterapia.

Puede utilizarse en combinación con otros tratamientos locales o de campo.

### Curetaje

Se trata de la eliminación física de la QA mediante una cureta. Posteriormente es necesario utilizar algún material o técnica hemostática (nitrato de plata, cloruro férrico, electrocoagulación).

### Crioterapia

Para esta forma de tratamiento se utiliza nitrógeno líquido (NL), que se aplica sobre las lesiones mediante un dispositivo específico (Cry-ac<sup>®</sup>-Fig. 13). El NL se encuentra a -196°C, por lo que produce un enfriamiento de las células epidérmicas que lleva a la formación de cristales intracelulares con la subsiguiente deshidratación celular y desnaturalización de proteínas. El efecto es óptimo si se produce un enfriamiento rápido y una descongelación lenta de la lesión.

En los días siguientes al tratamiento el paciente puede percibir ligeras molestias en la zona, acompañadas de formación de costras o incluso ampollas. Debe advertirse que estos son efectos adversos normales y previsibles tras este tratamiento. A las 3-4 semanas del tratamiento la lesión debería de haber desaparecido.

En ocasiones es necesario más de un ciclo para eliminar la lesión por completo. Cuando una QA no responde a tratamientos repetidos con NL, debe plantearse la opción de que haya evolucionado a un carcinoma epidermoide, y por tanto realizarse una biopsia para confirmar o descartar este último.

La crioterapia, si bien no sirve para tratar el campo, es la técnica más utilizada debido a su inmediatez y bajo coste. No obstante, es frecuente que se utilice combinada con otros tratamientos orientados al campo de cancerización. Con la crioterapia se obtienen tasas de curación del 67-98%<sup>7</sup>.



**Figura 13** Aparato para crioterapia (Cry-ac<sup>®</sup>)

## 5-Fluorouracilo

El 5-fluorouracilo (5-FU) es un antimetabolito cuya acción es bien conocida. Una vez que este entra en la célula se ribosila y fosforila, de tal manera que el producto final de estas reacciones se asemeja a los nucleótidos naturales. Posteriormente, el 5-FU se une al enzima timidilato sintasa, inhibiéndola, de tal manera que se produce una depleción de timina. Esta disminución en timina lleva a una disminución en la síntesis de DNA y, por tanto, reducción de la proliferación y muerte celular. La interferencia del 5-FU es a nivel de la replicación, y por tanto, los tejidos con una proliferación más intensa sufren un mayor efecto citotóxico. Se obtienen reducciones medias del número de lesiones en torno al 79,5% con 5-FU al 5% y del 81,5% con concentraciones de 0,5%<sup>8,9</sup>.

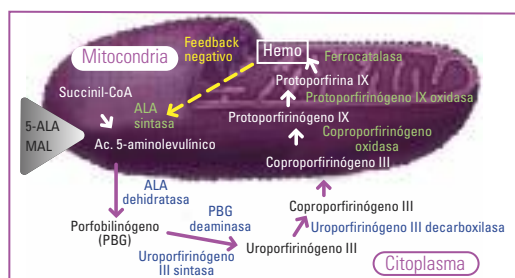
El 5-FU puede utilizarse, formulado en crema al 5%, como tratamiento de campo. Son frecuentes efectos adversos como la aparición de eritema, costras, erosiones o ampollas. Recientemente se ha comercializado en solución al 0,5%, combinado con ácido salicílico al 10% como tratamiento focal de la QA.

## Terapia fotodinámica

La terapia fotodinámica (TFD) es un tratamiento relativamente novedoso en Dermatología destinado fundamentalmente al tratamiento del CCNM y de lesiones precursoras, como son las QA. Mediante la combinación de tres elementos, un fotosensibilizante, luz y oxígeno, la TFD consigue la eliminación selectiva de las células malignas o premalignas de la piel sin necesidad de procedimientos invasivos. Esta técnica se basa en la fotooxidación de moléculas biológicas inducida por el fotosensibilizante, el cual se localiza selectivamente en determinadas células o tejidos tumorales, de forma que al ser iluminadas con una luz de adecuada longitud de onda y en dosis suficiente, dichas células resultan destruidas.

Desde un punto de vista práctico, el tratamiento consiste en la aplicación de un fotosensibilizante tópico, en crema (metil-aminolevulinato o ácido aminolevulinico) sobre el área a tratar. El paciente debe permanecer 2-3 horas con la crema aplicada, ocluida con el fin de que no incida ningún tipo de luz sobre ella. Tras este tiempo, debido a la activación de la vía de síntesis del grupo Hem en el interior de la mitocondria (Fig. 14), se habrá inducido la formación de protoporfirina IX en los queratinocitos, que es fotosensible. Transcurridas las 2-3 horas, se retira el exceso de crema y el apósito oclusivo colocado al paciente y se aplica una luz (roja o azul) sobre el área, con una energía de 37 J/cm<sup>2</sup> (Fig. 15). Esta luz penetra en la piel y produce la liberación de radicales libres de oxígeno (ROS) al reaccionar con la protoporfirina IX. Los ROS inducen muerte celular por necrosis y apoptosis de los queratinocitos del campo de cancerización.

Se trata de un tratamiento que se realiza a nivel hospitalario. La irradiación con la luz puede ser molesta o incluso dolorosa, por lo que en ocasiones se pone anestesia local. Los días siguientes al tratamiento el paciente puede sentir ardor en la zona. Pueden aparecer eritema, descamación o costras sobre el área tratada, así como pústulas o ampollas, siendo la aparición de estas últimas más infrecuentes.



**Figura 14** El 5-ALA o el MAL se incorporan a la vía del grupo Hem en la mitocondria, aumentando la síntesis de PpIX



**Figura 15** Iluminación con luz roja a 37 J/cm<sup>2</sup>

## Imiquimod tópico 5%

El imiquimod es un inmunomodulador, agonista del *toll-like receptor 7* (TLR7) que estimula la respuesta inmune induciendo, sintetizando y liberando citoquinas involucradas en la inmunidad celular. Se han realizado diversos ensayos clínicos aleatorizados que demuestran la efectividad del tratamiento, que se aplica 3 veces en semana, durante dos ciclos de cuatro semanas<sup>10</sup>. Las tasas de aclaración son variables, entre 45-84%<sup>11</sup>. Durante los primeros días del tratamiento el imiquimod tópico ejerce un efecto paradójico, aumentando el eritema y el número de lesiones en el área tratada. Se piensa que esto es debido a que provoca la aparición de lesiones hasta ese momento subclínicas y no a un desarrollo de nuevas lesiones por parte del paciente.

El imiquimod causa inflamación de la zona tratada, con eritema y reacciones locales tipo exudación, costras y erosiones que pueden preocupar al paciente. Posteriormente se resuelven sin secuelas. Es importante advertir de todo ello de forma adecuada al paciente, antes de iniciar el tratamiento.

## Diclofenaco 3% en gel de ácido hialurónico 2,5%

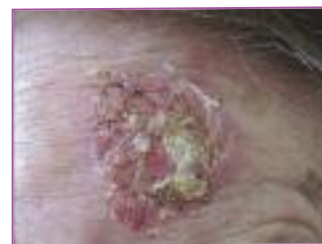El diclofenaco es un AINE, que formulado en ácido hialurónico al 3%, ha demostrado ser eficaz para el tratamiento de las QA, habiéndose observado un aclaramiento de más del 75% de las lesiones a los 30 días en el 70% de los pacientes<sup>12,13</sup>. El efecto terapéutico del diclofenaco al 3% probablemente sea debido al efecto inhibitor del enzima COX-2 de los queratinocitos, que se encuentra activado en las células displásicas.

El tratamiento se aplica dos veces al día durante un período de hasta 3 meses. Los efectos adversos más frecuentes son xerosis, prurito y dermatitis de contacto.

## Ingenol mebutato

El ingenol mebutato se obtiene del extracto de la savia de la *Euphorbia peplus*. Tiene un mecanismo de acción mixto, ya que por una parte tiene citotoxicidad directa sobre los queratinocitos y, por otra, induce una respuesta inmune contra las células displásicas de la epidermis. Se aplica únicamente durante 3 días sobre el campo de cancerización, abarcando una superficie máxima de 25 cm<sup>2</sup>. Presenta tasas de aclaramiento del 42,2% en cabeza y cuero cabelludo<sup>14</sup>.

Tras su aplicación puede observarse un grado variable de eritema o irritación en la zona, siendo frecuente la aparición de costras y exudación (Fig. 16). Su ventaja más significativa es la adherencia al tratamiento, ya que su aplicación dura únicamente 3 días, que son previos a la aparición de los efectos adversos. En cualquier caso, es importante avisar al paciente de su probable aparición y evolución posterior.



**Figura 16** Costras secundarias a la aplicación de ingenol mebutato en la frente

## Prevención del cáncer de piel

Las QA son un claro reflejo del daño debido a la exposición solar crónica de la piel donde aparecen. Podemos considerar de algún modo, que su tratamiento sería la prevención secundaria del carcinoma epidermoide.

Para prevenir su aparición o la de otros tumores relacionados con la exposición solar, es vital la fotoprotección. Para la protección solar habitual podemos valernos tanto de prendas adecuadas (gorros, camisas de manga larga, etc.) como de fotoprotectores tópicos. Todas las personas, independientemente de su fototipo, son susceptibles de sufrir un cáncer de piel, aunque es cierto que la aparición de QA y CE es más frecuente en fototipos claros (I-II). Estas personas son las que más se benefician de la protección solar, tanto a corto plazo (evitando quemaduras solares) como a largo plazo (evitando el fotoenvejecimiento y el cáncer cutáneo). En cualquier caso, dado que de presentarse un cáncer de piel en personas de fototipos altos, este suele ser más agresivo, debe recomendarse su uso en todas las personas durante la exposición solar.

Existen, por otro lado, fotoprotectores combinados con fotoliasa, una enzima específica capaz de revertir el daño causado por el UVB en el DNA de los queratinocitos. Este producto es un excelente tratamiento preventivo que incluso puede revertir parcialmente las QA finas con un buen perfil de seguridad.

## PERFIL DEL PACIENTE TÍPICO

	QUERATOSIS ACTÍNICAS
<b>Sexo</b>	Hombre
<b>Edad</b>	Mayor de 60 años
<b>Comorbilidades</b>	Otros carcinomas o lesiones secundarios al sol. Fotoenvejecimiento
<b>Síntomas</b>	Asintomático. Prurito ocasionalmente
<b>Evolución de los síntomas</b>	Meses-años

## CRITERIOS DE DERIVACIÓN

1. Duda diagnóstica (derivación normal)
2. Si el diagnóstico es claro, derivar para tratamiento y seguimiento (derivación normal, excepto si sospecha de carcinoma epidermoide → derivación preferente)

## RECOMENDACIONES PRÁCTICAS PARA QUERATOSIS ACTÍNICAS

1. No restar importancia a pequeñas costras o escamas que aparezcan en zonas expuestas y que persistan durante meses
2. Prestar especial atención a este tipo de lesiones en pacientes trasplantados, dado que, de evolucionar a cáncer de piel, este sería más agresivo que en personas no inmunodeprimidas
3. Aunque algunas QA regresan, no está justificada la observación. El paciente debe ser remitido a Dermatología para tratamiento y seguimiento

## RESUMEN

	QUERATOSIS ACTÍNICAS
<b>Perfil paciente</b>	Hombre anciano, alopecico de fototipo claro y antecedente de exposición solar crónica
<b>Clínica</b> (incluir lesión elemental, síntomas y duración)	Placas de pequeño tamaño eritemato-descamativas asintomáticas en zonas fotoexpuestas
<b>Diagnóstico</b>	Clínico (+/- biopsia)
<b>Tratamiento</b>	<ul style="list-style-type: none"> <li>• Preventivo: fotoprotector +/- fotoliasa.</li> <li>• Dirigido a la lesión: crioterapia, curetaje, cirugía, 5-FU+ácido salicílico.</li> <li>• Dirigido al campo de cancerización: TFD, imiquimod, 5-FU, diclofenaco, ingenol mebutato</li> </ul>
<b>Derivación</b>	Siempre (se tenga sospecha o certeza diagnóstica). Derivación normal, excepto si sospecha de carcinoma epidermoide (derivación preferente)
<b>Recomendaciones</b>	Fotoprotección +/- fotoliasa y consultar ante aparición de nuevas lesiones

## BIBLIOGRAFÍA

1. Schwartz RA. Premalignant keratinocytic neoplasms. *J Am Acad Dermatol* 1996 Aug;35(2 Pt 1):223-42.
2. Werner RN, Sammain A, Erdmann R, Hartmann V, Stockfleth E, Nast A. The natural history of actinic keratosis: a systematic review. *Br J Dermatol* 2013 Sep;169(3):502-18.
3. Slaughter DP, Southwick HW, Smejkal W. Field cancerization in oral stratified squamous epithelium; clinical implications of multicentric origin. *Cancer* 1953 Sep;6(5):963-8.
4. Taguchi M, Watanabe S, Yashima K, Murakami Y, Sekiya T, Ikeda S. Aberrations of the tumor suppressor p53 gene and p53 protein in solar keratosis in human skin. *J Invest Dermatol* 1994 Oct;103(4):500-3.
5. Huerta-Brogeras M, Olmos O, Borbujo J, Hernandez-Nunez A, Castano E, Romero-Mate A, et al. Validation of dermoscopy as a real-time noninvasive diagnostic imaging technique for actinic keratosis. *Arch Dermatol* 2012 Oct;148(10):1159-64.
6. Ferrandiz C, Fonseca-Capdevila E, Garcia-Diez A, Guillen-Barona C, Belinchon-Romero I, Redondo-Bellon P, et al. Spanish adaptation of the European guidelines for the evaluation and treatment of actinic keratosis. *Actas Dermosifiliogr* 2014 May;105(4):378-93.
7. Thai KE, Fergin P, Freeman M, Vinciullo C, Francis D, Spelman L, et al. A prospective study of the use of cryosurgery for the treatment of actinic keratoses. *Int J Dermatol* 2004 Sep;43(9):687-92.
8. Askew DA, Mickan SM, Soyer HP, Wilkinson D. Effectiveness of 5-fluorouracil treatment for actinic keratosis--a systematic review of randomized controlled trials. *Int J Dermatol* 2009 May;48(5):453-63.
9. Moore AY. Clinical applications for topical 5-fluorouracil in the treatment of dermatological disorders. *J Dermatolog Treat* 2009;20(6):328-35.
10. Ferrandiz C. Update on actinic keratosis in clinical trial experience with imiquimod. *Br J Dermatol* 2007 Dec;157 Suppl 2:32-3.
11. Falagas ME, Angelousi AG, Peppas G. Imiquimod for the treatment of actinic keratosis: A meta-analysis of randomized controlled trials. *J Am Acad Dermatol* 2006 Sep;55(3):537-8.
12. Rivers JK, Wolf J. Assessing clinically meaningful end points for the management of actinic keratosis with diclofenac 3% gel. *Acta Derm Venereol* 2007;87(2):188-9.
13. Nelson C, Rigel D, Smith S, Swanson N, Wolf J. Phase IV, open-label assessment of the treatment of actinic keratosis with 3.0% diclofenac sodium topical gel (Solaraze). *J Drugs Dermatol* 2004 Jul;3(4):401-7.
14. Lebwahl M, Swanson N, Anderson LL, Melgaard A, Xu Z, Berman B. Ingenol mebutate gel for actinic keratosis. *N Engl J Med* 2012 Mar;366(11):1010-9.

# Urgencias dermatológicas

*Las urgencias en dermatología suponen entre el 8% y el 10% del total de las urgencias de un hospital<sup>1</sup> aunque, a priori, se trate de una especialidad en la que el compromiso vital inminente no es frecuente. Sin embargo, la aparición súbita de lesiones, el aspecto de las mismas, su desarrollo en gestantes o población infantil y síntomas tan desesperantes como el prurito, llevan al paciente a acudir al Servicio de Urgencias en numerosas ocasiones<sup>2</sup>.*

*Dado que en otros capítulos se tratan en detalle muchas de estas patologías e incluso hay publicada una buena guía práctica<sup>3</sup>, en este capítulo nos centraremos en el enfoque diagnóstico desde la lesión cutánea por sus características típicas, localización, edad del paciente..., a fin de tener un acercamiento lo más útil posible en la práctica clínica diaria.*

**Dra. Silvia Pérez Gala**

Servicio de Dermatología  
Hospital Univ. Ramón y Cajal. Madrid

# URGENCIAS DERMATOLÓGICAS

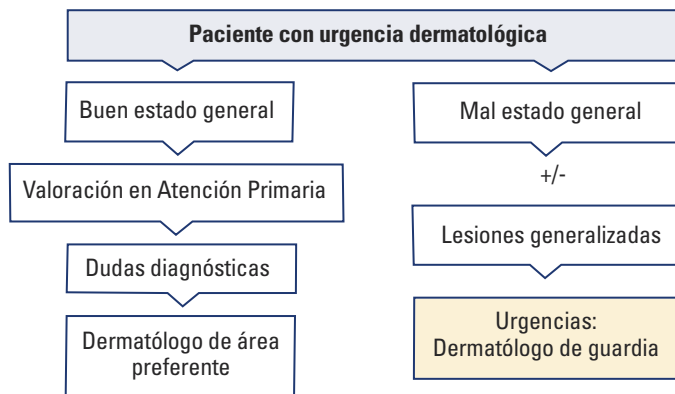
## VISIÓN GENERAL DEL PACIENTE

Muchos de los pacientes que acuden a urgencias por un motivo dermatológico, lo hacen por un agravamiento de una dermatosis previa ya conocida (dermatitis atópica, psoriasis, pénfigo...). En función del estado general, se puede plantear realizar una primera valoración en Atención Primaria para luego remitir al dermatólogo si es necesario, o en casos de mal estado general o lesiones generalizadas, derivar al paciente a un Servicio de Urgencias que cuente con dermatólogo de guardia para tratar su patología específica (Fig. 1).

En este capítulo, quizás resulte más interesante tomar como paciente tipo aquél que acude a consulta por la aparición más o menos súbita (entre horas y pocos días) de lesiones cutáneas. Los factores más importantes a tener en cuenta en el acercamiento inicial se encuentran enumerados en la Tabla 1.

En el acercamiento dermatológico práctico, muchas veces comenzamos evaluando la clínica, y posteriormente detallamos la anamnesis. Esto es recomendable porque evita ideas diagnósticas preconcebidas y agiliza el tiempo de consulta.

Figura 1 Algoritmo de derivación del paciente con una urgencia dermatológica



## URGENCIAS DERMATOLÓGICAS EN EL PACIENTE ADULTO

### Eritema y edema

En la Tabla 2 se describen las características clínicas de algunas de las patologías que cursan con **lesiones eritemato-edematosas localizadas**.

Cabe aclarar, en el caso de las **picaduras de insecto**, que al tratarse de una reacción de hipersensibilidad, las lesiones van apareciendo progresivamente; por tanto, podemos encontrar reacciones a distancia y, ocasionalmente, incluso ampollas de gran tamaño. Por estos motivos, muchas veces nos cuesta «convencer» al paciente de su diagnóstico.

Por otra parte, como se aprecia en la Fig. 2, las picaduras pueden ser puerta de entrada para bacterias, produciéndose una infección posterior del tejido celular subcutáneo.

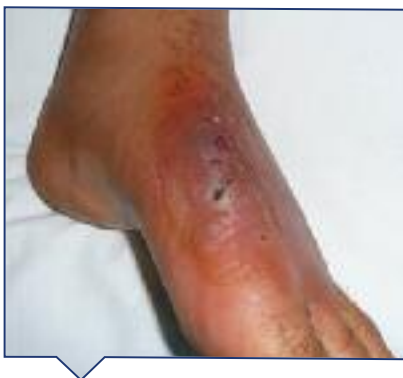

Figura 2 Celulitis en el dorso del pie tras picadura de insecto

Tabla 1 Factores a considerar en las urgencias dermatológicas

<b>Edad</b>	Adulto Edad pediátrica Gestación
<b>Distribución</b>	Localizada (cara, mucosas, manos/pies) Generalizada
<b>Clínica cutánea predominante</b>	Eritema Eritema + edema Eritema + descamación Vesículas/ampollas Pústulas Púrpura
<b>Clínica local/sistémica</b>	Prurito/quemazón/dolor Fiebre/afectación del estado general...
<b>Anamnesis</b>	Patología de base Pródromos Fármacos Alimentos Contactantes Exposición solar Ocupación/hobbies...

Tabla 2 Adulto con eritema + edema localizado

Datos clínicos	Posible diagnóstico	Manejo
<ul style="list-style-type: none"> <li>¿Fiebre?</li> <li>¿Calor local?</li> <li>¿Puerta de entrada?</li> </ul>	Erisipela (delimitado) Celulitis (mal delimitado) Tromboflebitis/linfangitis (trayecto lineal/más frecuente en miembros)	Antibióterapia oral Empírica (valorar intravenoso si mal estado general, diabetes mellitus, inmunosupresión o mala evolución)
<ul style="list-style-type: none"> <li>¿Edema facial intenso?</li> </ul>	Angioedema	¡Emergencia! si compromiso de vía aérea o afectación cardiovascular ( <i>shock</i> )
<ul style="list-style-type: none"> <li>¿Pápulas pruriginosas?</li> <li>¿+/- agrupadas?</li> <li>¿Zonas expuestas?</li> </ul>	Picaduras (araña: necrosis central +/- linfangitis)	Corticoide tópico +/- antibiótico (si sospecha de infección) Si muy extensas: pauta corta de corticoide vía oral
<ul style="list-style-type: none"> <li>¿Contactantes?</li> <li>¿Prurito?</li> </ul>	Eccema de contacto agudo (puede haber vesículas)	Evitar contactante Corticoide tópico Pruebas epicutáneas
<ul style="list-style-type: none"> <li>¿Plantas?</li> <li>¿+/- sol?</li> </ul>	Fitodermatosis Fitofotodermatosis	Corticoide tópico
<ul style="list-style-type: none"> <li>¿Dorso de manos?</li> <li>¿Herpes labial?/¿fármacos?</li> <li>¿Forma de diana?</li> </ul>	Eritema exudativo multiforme	Corticoide tópico/vía oral (tratamiento supresor VHS [virus herpes simple] si >1 brote/mes)



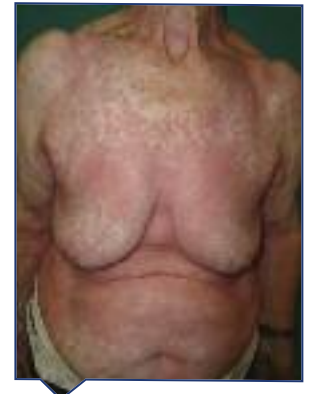→ En la Tabla 3 se presentan algunas de las patologías más frecuentes por las que los pacientes acuden a urgencias.

Los **exantemas** son erupciones cutáneas eritematosas difusas de aparición más o menos rápida, que se distribuyen simétricamente por una amplia zona de la superficie corporal; suponen la manifestación cutánea de diferentes cuadros con un espectro de gravedad muy variable, desde infecciones víricas banales a procesos que producen la muerte en horas. Por este motivo hay que estar especialmente **atentos al estado general del paciente**, si existe afectación de grandes áreas de la superficie corporal o si aparecen ampollas/despegamiento epidérmico o lesiones purpúricas.

En la Fig. 3 se muestra un algoritmo para el diagnóstico de los exantemas víricos más frecuentes; no se detallan los exantemas producidos por infecciones bacterianas pero también habría que tenerlos en cuenta en el diagnóstico diferencial (rickettsiosis, enfermedad de Lyme...). Los exantemas medicamentosos también son causa frecuente de consulta en urgencias (Fig. 4).

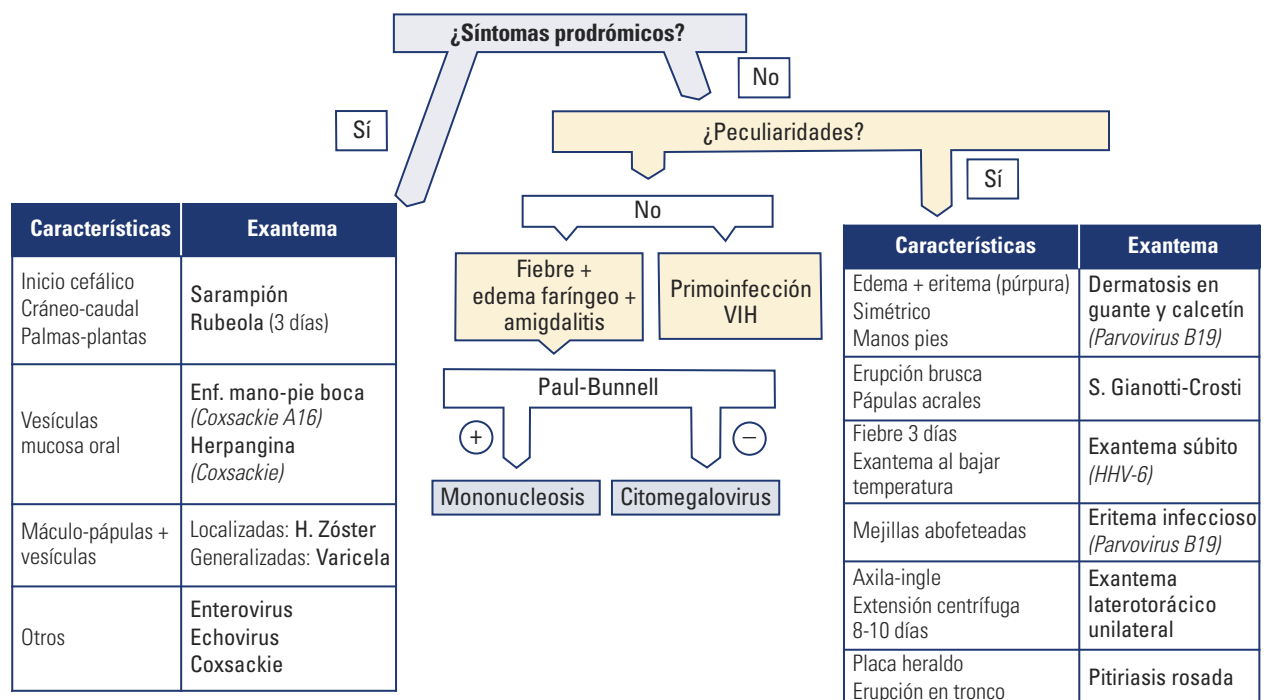
**Tabla 3** Adulto con eritema + edema generalizado

Datos clínicos	Posible diagnóstico	Manejo
<ul style="list-style-type: none"> <li>¿Fiebre?</li> <li>¿Pródromos?</li> </ul>	Exantema vírico (ver algoritmo)	Sintomático
<ul style="list-style-type: none"> <li>¿Fármacos?</li> <li>¿Contrastes intravenosos?</li> </ul>	Toxicodermias	Suspender fármaco Corticoides sistémicos ¡Atención al despegamiento cutáneo!
<ul style="list-style-type: none"> <li>¿Fiebre?</li> <li>¿Pródromos?</li> <li>¿Lesiones dolorosas?</li> <li>¿Antecedente de fármacos/neoplasia?</li> </ul>	Dermatosis neutrofilica (síndrome de Sweet)	Corticoides vía oral
<ul style="list-style-type: none"> <li>¿Habones?</li> <li>¿Prurito intenso?</li> <li>¿&lt;6 semanas?</li> <li>¿Desencadenante?</li> </ul>	Urticaria aguda (reacción urticariforme a filiar)	Antihistamínico no sedante (2ª generación) (1ª elección) Corticoides (casos seleccionados)
<ul style="list-style-type: none"> <li>¿Afectación de &gt;80% de la superficie corporal?</li> </ul>	Eritrodermia	Valoración dermatológica urgente-preferente (puede ser toxicodermia grave, linfoma cutáneo de células T/síndrome de Sézary...)



**Figura 4** Exantema medicamentoso (toxicodermia)

**Figura 3** Algoritmo diagnóstico de los principales exantemas víricos



(Modificado de cita 4)

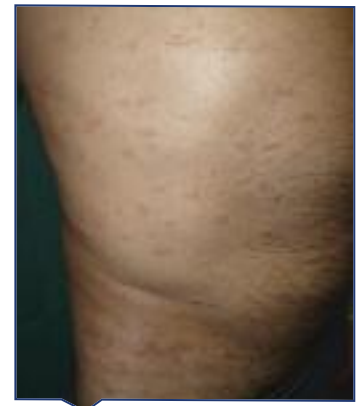### Eritema y descamación

En la Tabla 4 también se resumen muchas de las patologías que son motivo de consulta en urgencias y, como en el caso de la psoriasis o la dermatitis atópica, el diagnóstico es sencillo porque supone un agravamiento de su enfermedad cutánea previa.

Es preciso aclarar que la aparición de descamación en lesiones inicialmente eritematosas (como ocurre en los exantemas), es un proceso que ocurre con la evolución normal hasta la resolución completa del cuadro, pero cuando acuden los pacientes a urgencias, habitualmente esto aún no se ha desarrollado.

**Tabla 4** Adulto con eritema + descamación

Datos clínicos	Posible diagnóstico	Manejo
<ul style="list-style-type: none"> <li>¿Placa heraldo inicial?</li> <li>¿Erupción en «árbol de Navidad»?</li> </ul>	Pitiriasis rosada de Gibert	Sintomático Informar de la duración del proceso
<ul style="list-style-type: none"> <li>¿Antecedente de chancro?</li> <li>¿Factores de riesgo?</li> <li>¿Afectación palmo-plantar?</li> <li>¿Lengua depapilada?</li> <li>¿Alopecia apolillada?</li> </ul>	Sífilis secundaria	Serologías Especialista Penicilina intramuscular
<ul style="list-style-type: none"> <li>¿Placas en codos/rodillas/cuero cabelludo?</li> </ul>	Psoriasis generalizada	Especialista
<ul style="list-style-type: none"> <li>¿Historia de dermatitis atópica?</li> <li>¿Predominio en pliegues?</li> <li>¿Prurito/liquenificación/excoriaciones?</li> </ul>	Dermatitis atópica generalizada	Especialista
<ul style="list-style-type: none"> <li>¿Contactante?</li> <li>¿Anciano con xerosis cutánea?</li> <li>¿Placa localizada que se disemina?</li> <li>¿Prurito?</li> </ul>	Eccema localizado o generalizado (xerodérmico, de contacto alérgico o irritativo)	Corticoide tópico/vía oral según extensión Antihistamínico Pruebas epicutáneas
<ul style="list-style-type: none"> <li>¿Contacto con animales?</li> <li>¿Borde descamativo centrífugo con curación central?</li> </ul>	Infección fúngica (tiña)	Cultivo de hongos Antifúngico (añadir corticoide si es muy inflamatorio)
<ul style="list-style-type: none"> <li>¿Placas con extensión rápida?</li> <li>¿Contacto con niños?</li> <li>¿Escamo-costra en periferia?</li> </ul>	Impétigo no ampollar	Antibiótico tópico o vía oral según afectación



**Figura 5** Pityriasis rosada de Gibert. Nótese la descamación típica en collarete

En ocasiones, hay que hacer diagnóstico diferencial entre la pitiriasis rosada de Gibert, buscando la placa heraldo y descamación en collarete típico (Fig. 5) y la roséola sífilítica, que puede acompañarse de alguna otra manifestación de sífilis secundaria (Fig. 6).

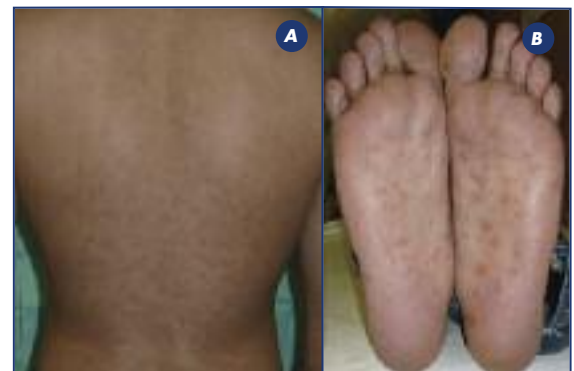### Pústulas

Cuando un paciente acude con lesiones cutáneas en las que predominan las pústulas (Tabla 5), es muy importante tener en cuenta si existe afectación del estado general, inmunosupresión y/o asociación a púrpura o equimosis, debido a que, aparte de las enfermedades que se describen (más frecuentes en la consulta del médico de Atención Primaria), pueden darse casos de infecciones potencialmente mortales (sepsis, candidiasis diseminada...) que requieren un rápido manejo en Unidades de Cuidados Intensivos.

En la Fig. 7 se muestra un caso de erupción acneiforme secundaria a un

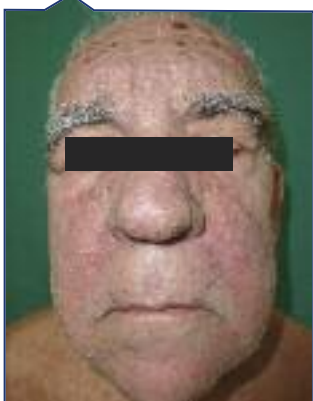tratamiento con inhibidores del receptor del factor de crecimiento epidérmico; en su diagnóstico, aparte de la relación temporal con la introducción del fármaco, hay que tener en cuenta que las lesiones son muy monomorfas (no una conjunción de pústulas, comedones, pápulas... como ocurre en el acné vulgar).

También cabe destacar la presencia de pústulas en las dermatosis neutrofílicas, pero en este caso son pústulas amicrobianas que se forman por el agregado de polimorfonucleares y requieren la valoración por el especialista en dermatología.



**Figura 6** A: Roséola sífilítica; B: Clavos sífilíticos plantares

**Figura 7** Afectación facial por erupción acneiforme secundaria a inhibidor del factor de crecimiento epidérmico



**Tabla 5** Adulto con pústulas

Datos clínicos	Posible diagnóstico	Manejo
<ul style="list-style-type: none"> <li>¿Fármaco?</li> <li>¿Fiebre?</li> <li>¿Pústulas sobre eritema en pliegues?</li> </ul>	Pustulosis exantemática generalizada aguda	Suspender fármaco corticoides sistémicos
<ul style="list-style-type: none"> <li>¿Tratamiento prolongado con esteroides?</li> <li>¿Tratamiento con inhibidores del factor de crecimiento epidérmico?</li> </ul>	Acné esteroideo/ erupciones acneiformes	Antibiótico tópico Peróxido de benzoilo Retinoides tópicos
<ul style="list-style-type: none"> <li>¿Lesiones centradas por un folículo piloso?</li> </ul>	Foliculitis	
<ul style="list-style-type: none"> <li>¿Lesiones palmo-plantares?</li> <li>¿Antecedentes de psoriasis?</li> </ul>	Pustulosis palmo-plantar/ Psoriasis pustulosa	En palmas-plantas: corticoide tópico potente Generalizadas: especialista
<ul style="list-style-type: none"> <li>¿Lesiones en pliegues?</li> <li>¿Fisuras en el fondo?</li> <li>¿Pústulas en periferia?</li> </ul>	Candidiasis cutánea	Antifúngico tópico +/- vía oral según afectación

**Tabla 6** Adulto con vesículas/ampollas

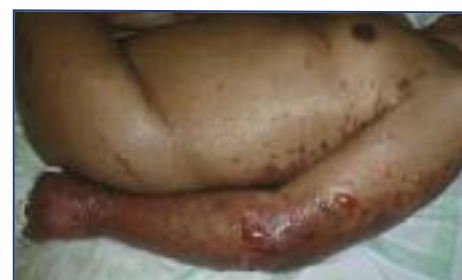Datos clínicos	Posible diagnóstico	Manejo
<ul style="list-style-type: none"> <li>• ¿Placas con ampollas en periferia?</li> <li>• ¿Diseminación rápida?</li> <li>• ¿Costra color miel?</li> </ul>	Impétigo ampollar	Antibiótico tópico o vía oral si es extenso
<ul style="list-style-type: none"> <li>• ¿Vesículas agrupadas en racimo?</li> <li>• ¿Mucosa oral o genital/nariz/lumbo-sacra?</li> <li>• ¿Recurrencias?</li> </ul>	Infección VHS (virus herpes simple)	Antivírico sistémico si afectación importante Tratamiento supresor si >1 brote/mes
<ul style="list-style-type: none"> <li>• ¿Dolor?</li> <li>• ¿Placa eritemato-edematosa+ vesículas agrupadas?</li> <li>• ¿Trayecto metamérico?</li> </ul>	Herpes zóster	Antivírico sistémico Sulfato de Zn o Cu Afectación punta nasal: oftalmólogo
<ul style="list-style-type: none"> <li>• ¿Prurito incoercible de predominio nocturno?</li> <li>• ¿Afectación de convivientes?</li> <li>• ¿Excoriaciones por rascado?</li> <li>• ¿Vesículas y surcos interdigitales/pliegues?</li> </ul>	Escabiosis	Permetrina al 5% (repetir a la semana) Tratamiento de convivientes Tratamiento de fómites
<ul style="list-style-type: none"> <li>• ¿Fármaco?</li> <li>• ¿Exantema inicial?</li> <li>• ¿Mal estado general?</li> </ul>	Síndrome de Stevens-Johnson/necrólisis epidérmica tóxica	Urgencias especialista
<ul style="list-style-type: none"> <li>• ¿Vesículas claras en laterales de dedos, palmas o plantas?</li> <li>• ¿Prurito?</li> </ul>	Eccema dishidrótico	Corticoide tópico potente
<ul style="list-style-type: none"> <li>• ¿Edad avanzada?</li> <li>• ¿Fármacos? ¿neoplasia?</li> <li>• ¿Afectación de mucosa oral?</li> </ul>	Enfermedades ampollares autoinmunes	Especialista

## Vesículas y/o ampollas

En la Tabla 6 se exponen algunas de las enfermedades cutáneas que cursan con vesículas y/o ampollas que, de forma más frecuente, vemos en urgencias. En la Fig. 8 se muestra un caso muy llamativo de penfigoide ampolloso que requirió ingreso hospitalario.

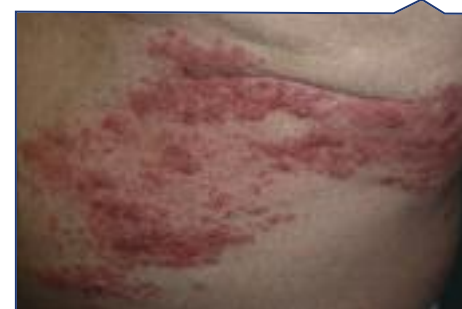En cuanto a la infección por el virus varicela zóster (VVZ) (Fig. 9), muchas veces el paciente viene diagnosticado y tratado de lumbalgia o contractura muscular, por ello el dolor debe ser un síntoma guía fundamental.

En un paciente que presenta dolor lancinante o sensación de quemazón y apreciamos una máculo-placa eritematosa o eritemato-edematosa en dicha localización, merece la pena valorar el diagnóstico o revisarlo de forma estrecha para iniciar el tratamiento antivírico cuanto antes (de esta manera también se minimiza el riesgo de neuralgia posherpética).



**Figura 8** Penfigoide ampolloso

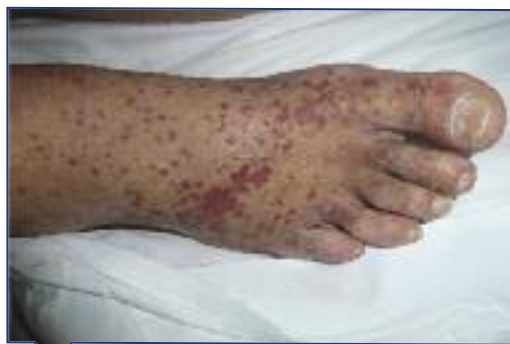**Figura 9** Herpes zóster



## Púrpura

En la Tabla 7 encontramos algunas de las patologías con predominio de púrpura de frecuente consulta en urgencias. Hemos de conocer que en los miembros inferiores (más frecuente en mujeres y conforme aumenta la edad) pueden aparecer lesiones purpúricas en el seno de otras dermatosis, sin que esto llame la atención, por la mayor tendencia a la extravasación de hematíes en zonas declives con insuficiencia venosa.

Lo fundamental a tener en cuenta, es el estado general del paciente y la presencia o no de síntomas sistémicos, que indicará la necesidad de valoración hospitalaria. También hay casos de meningococemia crónica, con una historia larvada de accesos de fiebre y escasas lesiones purpúricas que, aunque raros, es preciso conocer para añadirlos al diagnóstico diferencial. En la Fig. 10 se muestra una imagen de un caso típico de vasculitis leucocitoclástica, caracterizada por tratarse de una púrpura «palpable».



**Figura 10** Vasculitis leucocitoclástica

**Tabla 7** Adulto con lesiones purpúricas

Datos clínicos	Posible diagnóstico	Manejo
<ul style="list-style-type: none"> <li>• ¿Punteado fino no palpable en piernas?</li> <li>• ¿Buen estado general?</li> <li>• ¿Antecedente de caminata?</li> </ul>	Capilaritis purpúrica/púrpura pigmentaria	Sintomático Avisar de la persistencia de las lesiones
<ul style="list-style-type: none"> <li>• ¿Púrpura palpable?</li> <li>• ¿Fármacos?, ¿infección?</li> <li>• ¿Afectación del estado general?</li> </ul>	Vasculitis	Especialista
<ul style="list-style-type: none"> <li>• ¿Habones &gt;24h de duración?</li> <li>• ¿Prurito?</li> <li>• ¿Hiperpigmentación residual?</li> </ul>	Urticaria-vasculitis	Especialista
<ul style="list-style-type: none"> <li>• ¿Mal estado general?</li> <li>• ¿Rápida extensión de lesiones purpúricas?</li> </ul>	Púrpura fulminante/sepsis	Urgencia hospitalaria
<ul style="list-style-type: none"> <li>• ¿Lesiones acrales?</li> <li>• ¿Necrosis?</li> <li>• ¿Antecedente de manipulación endovascular?</li> </ul>	Émbolos de colesterol	Cirugía vascular si lesiones extensas
<ul style="list-style-type: none"> <li>• ¿Púrpura en párpados/cara/cuello?</li> <li>• ¿Antecedente de tos/vómitos intensos?</li> </ul>	Púrpura por aumento de presión venosa	Autorresolutivo

## 3 URGENCIAS DERMATOLÓGICAS EN EL PACIENTE PEDIÁTRICO

Cuando aparecen lesiones cutáneas de forma súbita en niños hay que tener en cuenta numerosas patologías y atender a la edad, puesto que hay patologías muy específicas de neonatos o lactantes; algunas de ellas se muestran en la Tabla 8.

Los procesos más frecuentes suelen ser los exantemas víricos (Fig. 3), pero en los últimos años se ha dado un rebrote de escarlatina que es preciso mencionar.

Por otra parte, en la Fig. 11 podemos apreciar una imagen del edema agudo hemorrágico del lactante, proceso muy llamativo clínicamente, pero que es autorresolutivo.

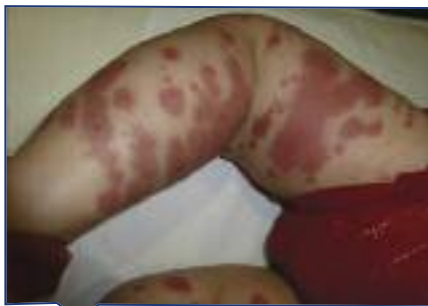

Figura 11 Edema agudo hemorrágico del lactante

Tabla 8 Urgencias específicas de la edad pediátrica

Datos clínicos	Posible diagnóstico	Manejo
<ul style="list-style-type: none"> <li>• ¿Neonato/lactante?</li> <li>• ¿Pródromos?</li> <li>• ¿Eritema difuso de inicio cefálico?</li> <li>• ¿Ampollas flácidas/denudación epidérmica en láminas?</li> </ul>	Síndrome de escaldadura estafilocócica	Hospitalario (aislamiento, cloxacilina i.v.)
<ul style="list-style-type: none"> <li>• ¿Inicio a las 24-48h de vida?</li> <li>• ¿Neonato a término con buen estado general?</li> <li>• ¿Inicio facial?</li> <li>• ¿Clínica cutánea polimorfa?</li> </ul>	Eritema tóxico neonatal	Muy frecuente Autorresolutivo en <7 días
<ul style="list-style-type: none"> <li>• ¿Menor de 2 años?</li> <li>• ¿Infección respiratoria/urinaria previa?</li> <li>• ¿Placas redondeadas eritemato-purpúricas?</li> </ul>	Edema agudo hemorrágico del lactante	Autorresolutiva Especialista para diagnóstico diferencial
<ul style="list-style-type: none"> <li>• ¿Fiebre <math>\geq 5</math> días?</li> <li>• ¿Eritema/edema manos y pies con descamación?</li> <li>• ¿Inyección conjuntival?</li> <li>• ¿Erupción polimorfa?</li> <li>• ¿Cambios en mucosa oral?</li> <li>• ¿Linfadenopatía cervical?</li> </ul>	Enfermedad de Kawasaki	Hospitalario (cuadro grave por riesgo de afectación coronaria) Tratamiento: Inmunoglobulina i.v.+ AAS)
<ul style="list-style-type: none"> <li>• ¿Dermatitis atópica?</li> <li>• ¿Vesículas/costras/erosiones?</li> <li>• ¿Diseminación rápida?</li> <li>• ¿Fiebre?</li> </ul>	Eccema herpeticum	Cuadro grave (posible afectación cerebral) Aciclovir sistémico
<ul style="list-style-type: none"> <li>• ¿Odinofagia?</li> <li>• ¿Pápulas puntiformes foliculares sobre eritema?</li> <li>• ¿Lengua aframbuesada?</li> <li>• ¿Petequias lineales en pliegues (líneas de pastia)?</li> <li>• ¿Descamación palmo-plantar?</li> </ul>	Escarlatina	Cultivo faríngeo ASLO Antibiótico oral

## 4 URGENCIAS DERMATOLÓGICAS EN EL EMBARAZO

La mujer gestante puede acudir a urgencias por cualquier motivo dermatológico, pero existen varias entidades a tener muy en cuenta por la existencia de riesgo fetal. De su diagnóstico precoz dependerá pues el pronóstico del feto.

En la Tabla 9 se detallan las características de estas patologías. Entre ellas, destaca en frecuencia la **erupción polimorfa del embarazo** (Fig. 12) y la importancia de hacer diagnóstico diferencial con el penfigoide gestacional; como dato recordatorio, en la primera se afectan las estrías gravídicas y la zona umbilical suele permanecer respetada.

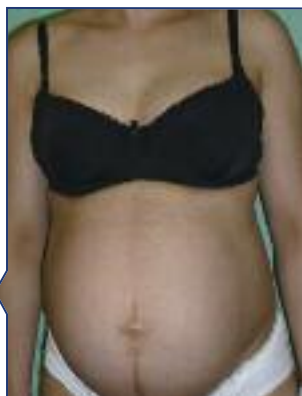

Figura 12 Erupción polimorfa del embarazo

Tabla 9 Urgencias específicas en el embarazo

Datos clínicos	Posible diagnóstico	Manejo
<ul style="list-style-type: none"> <li>• ¿3<sup>er</sup> trimestre o tras parto?</li> <li>• ¿Prurito importante palmo-plantar y tronco?</li> <li>• ¿Lesiones por rascado?</li> <li>• ¿Coluria?</li> <li>• ¿Hipo-acolia?</li> <li>• ¿Ictericia?</li> </ul>	Colestasis gravídica	Riesgo fetal Remite tras parto
<ul style="list-style-type: none"> <li>• ¿3<sup>er</sup> trimestre?</li> <li>• ¿Placas arciformes con pústulas en bordes?</li> <li>• ¿Flexuras?</li> <li>• ¿Mal estado general?</li> </ul>	Psoriasis pustulosa del embarazo (impétigo herpetiforme)	Riesgo fetal Recurrente Corticoides vía oral Remite tras parto
<ul style="list-style-type: none"> <li>• ¿3<sup>er</sup> trimestre?</li> <li>• ¿Prurito?</li> <li>• ¿Vesículas/ampollas?</li> <li>• ¿Afectación umbilical?</li> </ul>	Penfigoide gestacional	Riesgo fetal Recurrencias en embarazos Antihistamínico Corticoide tópico o vía oral
<ul style="list-style-type: none"> <li>• ¿3<sup>er</sup> trimestre?</li> <li>• ¿Prurito?</li> <li>• ¿Clínica polimorfa sobre estrías?</li> <li>• ¿No afectación umbilical?</li> </ul>	Erupción polimorfa del embarazo	No riesgo fetal Antihistamínico Corticoides tópicos (vía oral si precisa) Remite tras parto

## BIBLIOGRAFÍA

1. Pereyra Rodríguez JJ, Corbí Llopis R. Cap. 65: Urgencias en dermatología en Manual de Dermatología para residentes. Barcelona: Editorial Glosa; 2011.
2. Grillo E, Vañó-Galván S, Jiménez-Gómez N, Ballester A, Muñoz-Zato E, Jaén P. Dermatologic emergencies: descriptive analysis of 861 patients in a tertiary care teaching hospital. Actas Dermosifiliogr. 2013; 104(4): 316-24.
3. Suárez-Fernández R, Campos M, Leis VM. Dermatología en Urgencias. Guía práctica. Madrid: Editorial Médica Panamericana; 2012.
4. Barabash Neila R, Conejo-Mir J. Actitud ante un paciente con exantema. En: Suárez-Fernández R, Campos M, Leis VM. Dermatología en Urgencias. Guía práctica. Madrid: Editorial Médica Panamericana; 2012.

# Patología ungueal y oral

*Los motivos de consulta relacionadas con la patología oral y ungueal son muy frecuentes en el día a día tanto del médico de Atención Primaria como del dermatólogo, y debemos estar entrenados para realizar un correcto diagnóstico y tratamiento.*

*En este capítulo vamos a abordar las enfermedades orales y ungueales que más frecuentemente afectan a la población general. Dentro de las alteraciones en la mucosa oral, destacan la glosodinia o síndrome de la boca urente, aftas o úlceras bucales, candidiasis oral y lesiones precancerosas tales como la leucoplasia oral vellosa. Englobando al grupo de patologías ungueales, se encuentran la distrofia ungueal, el hematoma subungueal, cuyo diagnóstico diferencial incluirá las lesiones pigmentadas de la matriz ungueal, y la onicomycosis.*

**Dra. Laura Miguel Gómez**

Servicio de Dermatología  
Hospital Univ. Ramón y Cajal. Madrid

## VISIÓN GENERAL DE LA ENFERMEDAD

**Tabla 1** Características generales de la glosodinia y las aftas orales

	GLOSODINIA	AFTAS ORALES
<b>Descripción</b>	Sensación de escozor y dolor tanto en la lengua como en la cavidad oral, sin obtener una causa orgánica que lo justifique en la exploración física	Lesiones vesículo-ulcerosas localizadas en la cavidad oral
<b>Presentación clínica</b>	No se objetivan lesiones cutáneas	Vesículas y/o úlceras redondeadas que asientan sobre una base eritematosa y fondo amarillento, la mayoría de los casos de escasa profundidad
<b>Diagnóstico</b>	De exclusión. Descartar enfermedades sistémicas como diabetes o enfermedad de Sjögren y carencias de hierro, folatos o de complejos vitamínicos	Historia clínica y exploración física. Análisis completa con anticuerpos anticeleliala, recuentos vitamínicos y serologías incluyendo VIH
<b>Tratamiento</b>	Sintomático. Explicar la benignidad del proceso. Anestésicos tópicos. Terapias cognitivo-conductuales. Antidepresivos	Dependiendo de la causa se utilizarán corticoides tópicos, anestésicos tópicos, antiinflamatorios orales, colchicina oral, inmunosupresores, dieta exenta de gluten, aportes vitamínicos

### Glosodinia

→ **Descripción:** la glosodinia, también llamada síndrome de la boca urente, se define como sensación de ardor, escozor y dolor en la cavidad oral, siendo la lengua la mayor afectada, sin objetivarse mediante el examen físico patología orgánica subyacente (Fig. 1). Se engloba dentro de los trastornos sensitivos cutáneos, en los cuales el paciente refiere sensaciones molestas sin observarse ninguna lesión aparente. La mayoría de los pacientes presenta alguna alteración de tipo psicológica o psiquiátrica, aunque también existen estudios relacionándola con trastornos neurológicos que afectan al gusto. La prevalencia de esta enfermedad se encuentra en torno al 0,7-15%, siendo más frecuente en mujeres mayores de 55 años<sup>1</sup>.

→ **Presentación clínica:** las formas clínicas son variables. El paciente nos explicará síntomas pero no veremos signos objetivables. En muchas ocasiones es difícil incluso para el propio paciente explicarnos las molestias que experimenta en la cavidad oral, y el relato está muy influido por su propia personalidad.

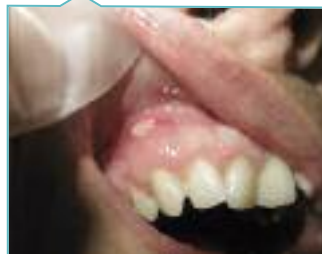Los síntomas comunes que podemos encontrar son: dolor y quemazón, sobre todo de la lengua y del paladar, acompañados de sequedad, aun objetivando un volumen salival normal, alteración en la percepción de los sabores, sensación de cuerpo extraño, síntomas psiquiátricos como depresión, patología dental que el paciente relaciona con el inicio de los síntomas, e incluso en torno al 20% de los afectados por este síndrome presentan cancerofobia, es decir, atribuyen sus síntomas a una enfermedad neoplásica.

### Aftas orales

→ **Descripción:** las aftas orales consisten en lesiones vesículo-ulcerosas que aparecen en mucosa oral, son dolorosas y curan, en ocasiones, de forma espontánea en 7-10 días, sin dejar cicatriz. El 80% de los casos se corresponden con aftas *minor*, son úlceras pequeñas y redondeadas que se autolimitan (Fig. 2).

La prevalencia se encuentra en torno al 20%, y en algunas series llega hasta el 50% de la población. Es un cuadro muy frecuente que se observa más en grupos socioeconómicos bajos. Afecta en mayor proporción a niños y al sexo femenino.

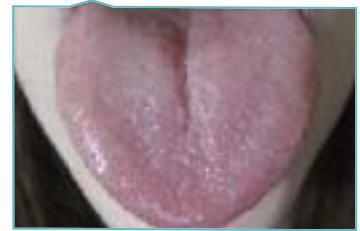**Figura 2** Aftas orales en paladar duro y blando en una mujer de mediana edad



**Tabla 2** Características generales de la candidiasis oral y la leucoplasia oral vellosa

	CANDIDIASIS ORAL	LEUCOPLASIA ORAL VELLOSA
<b>Descripción</b>	Infección micótica producida por sobrecrecimiento en la cavidad oral de <i>Candida sp.</i> Más frecuentemente implicada es la <i>C. albicans</i>	Lesión precancerosa blanquecina localizada en la cavidad oral. Relacionada con diversos factores, entre ellos, el tabaco y el virus de Epstein-Barr
<b>Presentación clínica</b>	Pseudomembranas y parches blanquecinos en estructuras orales. Áreas eritematosas y brillantes	Placa blanquecina de bordes bien delimitados de superficie rugosa y que no se elimina al raspado, más frecuentemente localizada en caras laterales de la lengua
<b>Diagnóstico</b>	Historia clínica y exploración física. Cultivo de saliva y de las lesiones orales	Estudio anatomopatológico
<b>Tratamiento</b>	Antifúngicos tópicos como nistatina y sistémicos como fluconazol o clotrimazol	En lesiones de bajo riesgo: láser de CO <sub>2</sub> , crioterapia. En lesiones de alto riesgo: cirugía. En todas: seguimiento periódico

**Figura 1** Exploración física sin lesiones mucosas en una paciente diagnosticada de glosodinia



→ **Diagnóstico:** el diagnóstico de la glosodinia es de exclusión. Es necesario descartar enfermedades sistémicas como son la diabetes, síndrome de Sjögren que cursa con disminución de la salivación y sequedad asociada, déficits vitamínicos, entre otros. Desde las consultas de Atención Primaria se puede iniciar el estudio analítico solicitando hemograma, glucemia, hierro, ferritina sérica, folatos, vitamina B12, zinc, anticuerpos séricos del síndrome de Sjögren y frente a *H. pylori*, anticuerpos antitiroideos. También es necesario descartar infección por *Candida sp.* mediante un cultivo.

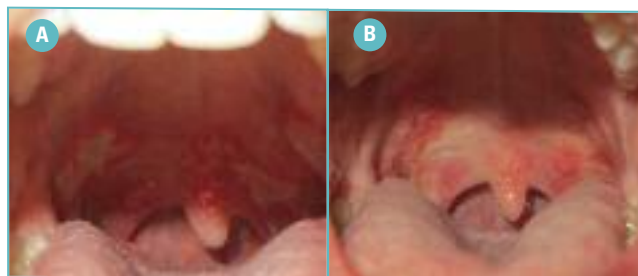
→ **Tratamiento:** es necesario explicar al paciente la benignidad del cuadro. Se han utilizado anestésicos tópicos como es la capsaicina mediante 3-4 aplicaciones al día, antidepresivos tricíclicos como amitriptilina comenzando con dosis de 5-10 mg/día por la noche, terapias cognitivo-conductuales y apoyo psicológico y familiar.

→ **Presentación clínica.** Las formas clínicas se dividen en tres:

- 1. Aftas *minor*:** úlceras de menos de 1 cm de diámetro, cubiertas de un exudado fibrinoso amarillento y rodeadas por un halo eritematoso.
- 2. Aftas *major*:** úlceras de más de 1 cm de diámetro y de mayor profundidad. Pueden coalescer dando lugar a una gran úlcera oral (Fig. 3a).
- 3. Aftas orales herpetiformes:** pequeñas vesículas arracimadas sobre base eritematosa que tienden a la coalescencia, pudiendo romperse y dando lugar a pequeñas úlceras<sup>2</sup>.

→ **Diagnóstico:** las causas pueden ser múltiples, desde traumatismos, enfermedades autoinmunes como es la enfermedad de Behcet, déficits vitamínicos, infección herpética, enfermedad celíaca, enfermedades inflamatorias gastrointestinales e infección por VIH, entre otros. Se solicitará analítica con hemograma, niveles de hierro, ácido fólico, vitaminas B6 y B12 y anticuerpos anticeliaca. También se hará tinción de Tzanck y cultivos virales si la sospecha es de infección herpética, y se derivará al dermatólogo para realización de biopsia si los datos analíticos no orientan el diagnóstico.

→ **Tratamiento<sup>2</sup>:** dependiendo de la causa. Los tratamientos tópicos incluyen corticoides y anestésicos en formulación, como por ejemplo triamcinolona al 0,1% y lidocaína al 2% en orabase, aplicado 3 veces al día. Fármacos sistémicos como ibuprofeno 600 mg cada 8 horas, prednisona a razón de 0,5-1 mg/kg de peso en pauta descendente (Fig. 3b), colchicina u otros inmunosupresores.



**Figura 3** Aftas orales *major* en mujer de 23 años diagnosticada de enfermedad de Behcet, antes y después del tratamiento con corticoides orales a dosis de 0,5 mg/kg/día (a las dos semanas del inicio del tratamiento)

## Candidiasis oral

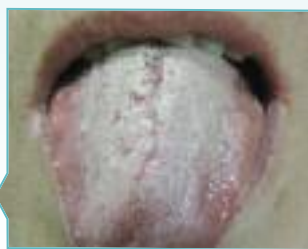→ **Descripción:** se trata de una infección fúngica de la cavidad oral causada por *Candida sp.*, más comúnmente por *Candida albicans*. Se trata de una levadura presente en la flora habitual de nuestra mucosa oral, sin embargo, cuando se altera el equilibrio entre los microorganismos que habitan en ella, se produce un sobrecrecimiento de *Candida albicans*. Esto puede ocurrir cuando se administran antibióticos (Fig. 4), cuando hay alteración en la inmunidad o con la hiposalivación.

→ **Presentación clínica:** a la exploración física se observan placas y parches confluentes en forma de pseudomembrana blanquecina que se desprende al raspado en la cavidad oral. A su vez también puede aparecer en forma de áreas eritematosas brillantes en el paladar y dorso de lengua, acompañado de áreas depapiladas.

→ **Diagnóstico:** el diagnóstico se realiza mediante la historia clínica y la exploración, demostrando la desaparición de las lesiones con el raspado utilizando un depresor lingual. Sin embargo, el diagnóstico de certeza nos lo darán los cultivos de saliva y de las lesiones, que se pueden obtener mediante una torunda en las consultas de Atención Primaria.

→ **Tratamiento:** se realiza mediante enjuagues con antifúngicos como nistatina con una frecuencia de 3-4 enjuagues al día durante 10-15 días. Se puede pautar antifúngicos sistémicos como fluconazol 100 mg al día durante dos semanas.

**Figura 4** Pseudomembrana blanquecina en dorso lingual que se desprende al raspado, en una paciente con antecedentes de toma de antibióticos orales, compatible con candidiasis oral

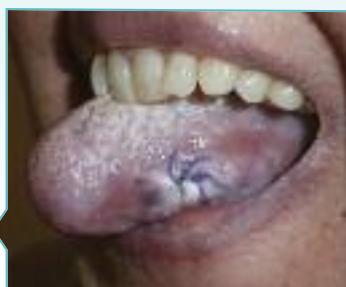

## Leucoplasia oral vellosa

→ **Descripción:** se trata de una lesión mucosa blanquecina precancerosa que presenta una prevalencia entre el 0,4-0,7% de la población. La distribución por sexos es de 3:1 más frecuente en varones que en mujeres, y se da con mayor frecuencia en pacientes fumadores y que ingieren alcohol. Más común entre la 4.<sup>a</sup>-7.<sup>a</sup> década de la vida. La importancia de este cuadro radica en que entre un 3% y un 17% desarrollan un cáncer epidermoide de mucosa oral. También se ha implicado como factor etiológico la infección por el virus de Epstein-Barr<sup>3</sup>.

→ **Presentación clínica:** placa blanquecina de aspecto rugoso, de bordes bien delimitados generalmente, que no se desprende al raspado en la mucosa oral, más frecuentemente afectando a vestíbulos laterales y dorso lingual (Fig. 5).

**Figura 5** Leucoplasia oral vellosa afectando a dorso y cara lateral (zona de biopsia) de la lengua en una paciente fumadora. Por cortesía de la Dra. L. Turrión



→ **Diagnóstico:** se basa en la sospecha clínica y en la derivación por parte del médico de Atención Primaria para la realización de biopsia para descartar áreas de displasia. Es necesario realizar una correcta exploración física para descartar adenopatías regionales.

→ **Tratamiento<sup>3</sup>:** la cirugía es el tratamiento de elección, sin embargo, en casos seleccionados donde no existen zonas de displasia o displasia leve, se puede intentar el tratamiento con láser de CO<sub>2</sub> o la crioterapia. Es necesario un seguimiento estrecho de estos pacientes.

## 2 PERFIL DEL PACIENTE TÍPICO

	GLOSODINIA	AFTAS ORALES	CANDIDIASIS ORAL	LEUCOPLASIA ORAL VELLOSA
<b>Sexo</b>	Sexo femenino	Sexo femenino	Ambos sexos	Varón 3:1 Mujer
<b>Edad</b>	>55 años	Infancia y adolescencia	Variable	4. <sup>a</sup> -7. <sup>a</sup> década
<b>Comorbilidades</b>	Enfermedades psiquiátricas (depresión, ansiedad). Enfermedades odontológicas	Déficits vitamínicos, enfermedad celíaca, enfermedades inflamatorias intestinales, enfermedades autoinmunes	Alteraciones en la inmunidad, hiposalivación, utilización de antibióticos	Enfermedades neoplásicas de la cavidad oral. Alcoholismo y tabaquismo
<b>Síntomas</b>	Dolor, escozor y ardor	Escozor y dolor	Escozor y dolor a la deglución	Asintomática
<b>Evolución de los síntomas</b>	Crónico	7-10 días	15 días	Crónico

# PATOLOGÍA UNGUEAL

## VISIÓN GENERAL DE LA ENFERMEDAD

**Tabla 3** Características generales de la distrofia ungueal y hematoma subungueal

	DISTROFIA UNGUEAL	HEMATOMA SUBUNGUEAL
<b>Descripción</b>	Alteración de la morfología del lecho y de la matriz ungueal debido a múltiples etiologías, más frecuentemente asociada a traumatismos, dando lugar a una deformidad de la uña	Acúmulo de sangre debajo de la lámina ungueal, generalmente debido a un traumatismo
<b>Presentación clínica</b>	Varias presentaciones clínicas: surcos longitudinales, fisuración de la lámina, coloración amarillo-marronácea, aumento del grosor de la uña, entre otras	Mancha rojiza marronácea con punteado rojizo periférico debajo de la lámina ungueal
<b>Diagnóstico</b>	Historia clínica y examen físico. Descartar infección fúngica	Historia clínica y examen físico. Realizar diagnóstico diferencial con lesiones pigmentadas de la matriz ungueal (nevus y melanoma)
<b>Tratamiento</b>	Tratamiento de la enfermedad subyacente. Laca de uñas (que contengan urea)	Abstención terapéutica. Si es muy doloroso, drenaje

**Tabla 4** Características generales de la onicomicosis

	ONICOMICOSIS
<b>Descripción</b>	Infección fúngica superficial de la uña que cursa con alteración en la coloración y en el grosor de la lámina ungueal
<b>Presentación clínica</b>	Coloración blanquecina, amarillo-marronácea y fragilidad ungueal con fisuración y aumento del grosor de la uña
<b>Diagnóstico</b>	Cultivo de lámina ungueal
<b>Tratamiento</b>	Antifúngicos tópicos y orales

### Distrofia ungueal

- **Descripción:** es una alteración morfológica en la estructura ungueal, tanto de la lámina como de la matriz, debida a múltiples etiologías, sin embargo, son los microtraumatismos repetidos la causa más frecuentemente asociada (Fig. 6). También están implicados en ocasiones, la infección fúngica, los productos cosméticos o incluso diversos fármacos como son los antineoplásicos.
- **Presentación clínica:** la presentación clínica puede ser muy diversa. Se observan alteraciones en la lámina ungueal como son los surcos longitudinales y fisuraciones distales con aumento del grosor de la uña. La uña puede adquirir una coloración amarillenta-marronácea.
- **Diagnóstico:** se realizará basándonos en una buena historia clínica y exploración física. En ocasiones es necesario descartar infección fúngica asociada mediante la realización de un cultivo de la uña.
- **Tratamiento:** si la matriz está dañada, el tratamiento se basará en fortalecer la lámina ungueal a diario mediante el uso de laca de uñas que contengan urea. Cuidados podológicos.

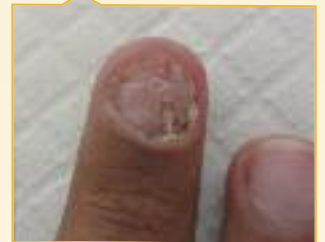### Hematoma subungueal

- **Descripción:** consideramos hematoma subungueal a la colección hemática contenida bajo la lámina ungueal debido, en la mayoría de las ocasiones, a un traumatismo de la zona. Sin embargo, también se ha asociado con alteraciones en la coagulación, fármacos o endocarditis (hemorragias en astilla). Aparece con mayor frecuencia en personas jóvenes y deportistas debido al microtraumatismo continuo con la zapatilla deportiva, sin embargo, puede aparecer a todas las edades con independencia del sexo.
- **Presentación clínica:** podremos ver una mancha roja y marronácea debajo de la lámina ungueal, con punteado rojizo periférico correspondiente a zonas hemáticas (Fig. 7).
- **Diagnóstico:** se basa en la anamnesis, reinterrogando sobre posibles traumatismos en esa localización, y en la exploración física. Es necesario realizar un diagnóstico diferencial con lesiones pigmentadas de la matriz ungueal, tales como nevus de la matriz y melanoma ungueal (Figs. 8 y 9). En ocasiones es difícil distinguirlo de este tipo de lesiones debido a que en las consultas de Atención Primaria no se dispone de un dermatoscopio, sin embargo hay datos que nos pueden ayudar (Tabla 5).
- **Tratamiento:** abstención terapéutica o drenaje si es muy doloroso. Si existen dudas con respecto al diagnóstico, es necesario la derivación por parte del médico de Atención Primaria a consultas de Dermatología.

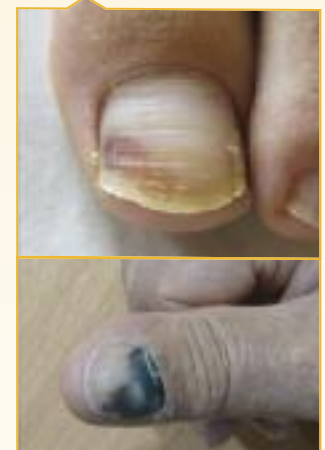
**Tabla 5** Características generales de la hemorragia subungueal, nevus de la matriz y melanoma ungueal

	HEMORRAGIA SUBUNGUEAL	NEVUS DE LA MATRIZ	MELANOMA UNGUEAL
<b>Color</b>	Rojizo-marronáceo	Marrón	Marrón-negruzco
<b>Homogeneidad</b>	Homogéneo en el color	Banda longitudinal homogénea en el color y en la morfología	Heterogéneo en el color y en la morfología
<b>Localización</b>	En cualquier lugar de la lámina ungueal	En contacto con el eponiquio o parte proximal de la lámina ungueal	En contacto con el eponiquio. Puede afectar a partes blandas periungueales
<b>Desplazamiento con el crecimiento de la uña</b>	Sí	No	No

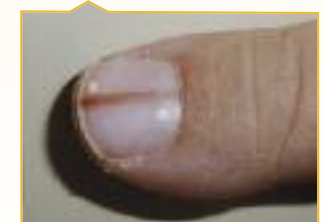**Figura 6** Onicodistrofia en un varón de 22 años debido a un traumatismo



**Figura 7** Dos presentaciones clínicas distintas de hematomas subungueales. Por cortesía de las Dras. A. Hermosa y L. Turrión



**Figura 8** Nevus de la matriz ungueal. Se observa la homogeneidad del pigmento. Por cortesía de la Dra. A. Hermosa

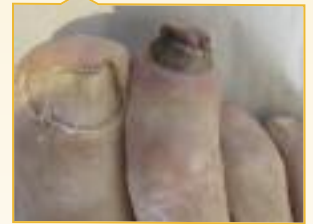



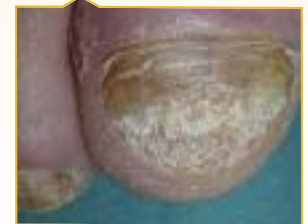## Onicomicosis

- **Descripción:** se describe como una infección fúngica de la unidad ungueal debido a dermatofitos (*Trichophyton rubrum*) (Fig. 10), mohos no dermatofitos y levaduras (*Candida albicans*). Los dermatofitos son los más frecuentemente implicados, en torno al 68% del total de las onicomicosis, seguidos de las levaduras con un 29% y los mohos no dermatofitos el 3%. Los factores de riesgo implicados son la edad avanzada, inmunodeficiencias, diabetes, utilización de piscinas y vestuarios comunes<sup>6</sup>.
- **Presentación clínica:** se observará un cambio en la coloración ungueal tornándose a amarilla-marroñea o blanquecina con alteraciones en la estructura, apareciendo fisuraciones longitudinales y estrías, y comprometiéndose la fragilidad de la lámina.
- **Diagnóstico:** se realizará mediante una completa anamnesis interrogando sobre enfermedades de base, hábitos personales y profesión del paciente. Se solicitará, a través de las consultas de Atención Primaria, un cultivo ungueal.
- **Tratamiento<sup>6</sup>:** el tratamiento sistémico con antifúngicos orales es casi siempre mejor que el tópico. La combinación de tratamiento tópico y sistémico puede acortar el tiempo de tratamiento. Entre los fungicidas tópicos disponemos de amorolfina en forma de laca ungueal con 1-2 aplicaciones semanales durante 6 meses para las uñas de las manos, y entre 9 y 12 meses en los pies. Y como antifúngico sistémico, la terbinafina a dosis de 250 mg/día con un mínimo de 6 semanas en las uñas de las manos y de 12 semanas en las de los pies.

**Figura 9** Melanoma ungueal. Afec-tación severa de la estructura ungueal. Por cortesía de la Dra. A. Hermosa



**Figura 10** Onicomicosis del primer dedo del pie derecho debido a *Trichophyton rubrum*



## 2 DIAGNÓSTICO DIFERENCIAL

	DISTROFIA TRAUMÁTICA	HEMATOMA SUBUNGUEAL	ONICOMICOSIS
<b>Sexo</b>	Ambos sexos	Ambos sexos	Ambos sexos
<b>Edad</b>	Adultos	Jóvenes	Adultos
<b>Comorbilidades</b>	Microtraumatismos, infección fúngica	Microtraumatismos	Diabetes, edad avanzada, uso de piscinas y duchas colectivas
<b>Síntomas</b>	Asintomático. Si uña encarnada, dolor	Asintomático, en ocasiones, dolor	Asintomático
<b>Evolución de los síntomas</b>	Crónico	4-6 meses	6-12 meses

## CRITERIOS DE DERIVACIÓN

### Criterios de derivación de la patología oral

GLOSODINIA	AFTAS ORALES
<ol style="list-style-type: none"> <li>1. No respuesta al tratamiento</li> <li>2. Aparición de lesiones visibles</li> <li>3. Insistencia del paciente ante la ansiedad que presenta</li> <li>4. Duda diagnóstica</li> </ol>	<ol style="list-style-type: none"> <li>1. No respuesta al tratamiento</li> <li>2. Evolución tórpida</li> <li>3. Alta recurrencia</li> <li>4. Sospecha de asociación con enfermedad sistémica</li> <li>5. Duda diagnóstica</li> </ol>
CANDIDIASIS ORAL	LEUCOPLASIA ORAL VELLOSA
<ol style="list-style-type: none"> <li>1. No respuesta al tratamiento</li> <li>2. Alta recurrencia</li> <li>3. Duda diagnóstica</li> </ol>	<ol style="list-style-type: none"> <li>1. Realización de biopsia</li> <li>2. Duda diagnóstica</li> </ol>

### Criterios de derivación de la patología ungueal

DISTROFIA TRAUMÁTICA	HEMATOMA SUBUNGUEAL	ONICOMICOSIS
<ol style="list-style-type: none"> <li>1. Uña encarnada y dolorosa</li> <li>2. Alteraciones severas de la estructura ungueal</li> <li>3. Coloración negruzca</li> <li>4. Duda diagnóstica</li> </ol>	<ol style="list-style-type: none"> <li>1. No avanza con el crecimiento de la uña en las sucesivas revisiones</li> <li>2. Alteración en la estructura ungueal</li> <li>3. No se observa coloración rojiza</li> <li>4. Duda diagnóstica</li> </ol>	<ol style="list-style-type: none"> <li>1. No respuesta al tratamiento</li> <li>2. Alteraciones en la estructura ungueal</li> <li>3. Alta recurrencia</li> <li>4. Duda diagnóstica</li> </ol>

## RECOMENDACIONES PRÁCTICAS

### Recomendaciones prácticas de las lesiones orales

GLOSODINIA	AFTAS ORALES	CANDIDIASIS ORAL	LEUCOPLASIA ORAL VELLOSA
<ol style="list-style-type: none"> <li>1. No todo dolor en la cavidad oral sin observarse lesiones significa que el paciente tenga una alteración psiquiátrica</li> <li>2. Deben descartarse otras enfermedades antes de llegar a su diagnóstico</li> <li>3. Establecer relación de empatía con el paciente</li> <li>4. Explicar la benignidad del proceso</li> <li>5. Sugerirle la necesidad de ser visto por un psiquiatra</li> </ol>	<ol style="list-style-type: none"> <li>1. Sospechar de una lesión que no cura en cavidad oral y derivar al especialista en caso de duda</li> <li>2. Sospechar de unas úlceras de gran tamaño y su posible asociación con otras enfermedades</li> <li>3. Realizar diagnóstico diferencial con infección herpética</li> <li>4. No olvidarse de solicitar anticuerpos anticeliaquia</li> <li>5. Revisar al paciente en sucesivas visitas si las aftas no son las típicas</li> </ol>	<ol style="list-style-type: none"> <li>1. Saber que una lesión blanquecina que se desprende al raspado es muy sugestiva de este diagnóstico</li> <li>2. Revisar bien la cavidad oral en busca de otras lesiones</li> <li>3. Preguntar sobre uso de antibióticos los días previos</li> <li>4. Descartar posibles enfermedades concomitantes como diabetes</li> <li>5. Descartar que no esté afectado el esófago</li> </ol>	<ol style="list-style-type: none"> <li>1. Sospechar ante una lesión que no cura en cavidad oral</li> <li>2. Cuidado con úlceras en paciente fumador y/o alcohólico</li> <li>3. Explorar bien en busca de adenopatías regionales</li> <li>4. Preguntar sobre síntomas constitucionales como pérdida de peso o apetito</li> <li>5. Sospechar ante una lesión blanquecina que no se desprende al raspado</li> </ol>

### Recomendaciones prácticas de las lesiones ungueales

DISTROFIA TRAUMÁTICA	HEMATOMA SUBUNGUEAL	ONICOMICOSIS
<ol style="list-style-type: none"> <li>1. Sospechar si es muy dolorosa y descartar que esté encarnada</li> <li>2. Sospechar si es de color negruzco</li> <li>3. Sospechar este diagnóstico si se afectan sobre todo las uñas de los primeros dedos de ambos pies</li> <li>4. Aconsejar acudir periódicamente al podólogo</li> <li>5. No usar zapatos estrechos ni realizar manicuras agresivas</li> </ol>	<ol style="list-style-type: none"> <li>1. Sospechar si no se desplaza con el crecimiento de la uña</li> <li>2. Sospechar si no ha habido antecedente traumático</li> <li>3. Sospechar si presenta coloración negruzca y si afecta a partes blandas periungueales</li> <li>4. Si presenta dolor puede realizarse drenaje para descomprimir</li> <li>5. Derivar ante duda diagnóstica</li> </ol>	<ol style="list-style-type: none"> <li>1. Pensar en ella en pacientes de edad avanzada con cambios en la coloración de las uñas</li> <li>2. Realizar tratamientos prolongados siendo más efectivos los antifúngicos sistémicos</li> <li>3. Sospechar si presenta coloración negruzca y alteraciones en la morfología ungueal</li> <li>4. Si recurrencia volver a tomar cultivo ungueal</li> <li>5. Recoger cultivo ungueal antes del inicio del tratamiento</li> </ol>

## RESUMEN

## LESIONES ORALES

	GLOSODINIA	AFTAS ORALES	CANDIDIASIS ORAL	LEUCOPLASIA ORAL VELLOSA
<b>Perfil paciente</b>	Mujer posmenopáusica	Niños-jóvenes	Variable	Varones 4. <sup>a</sup> -7. <sup>a</sup> década
<b>Clínica</b>	<ul style="list-style-type: none"> <li>No lesiones</li> <li>Ardor, escozor</li> <li>Crónico</li> </ul>	<ul style="list-style-type: none"> <li>Vesículas y/o úlceras con halo eritematoso</li> <li>Escozor, dolor</li> <li>7-10 días</li> </ul>	<ul style="list-style-type: none"> <li>Pseudomembrana blanquecina y parches blanquecinos</li> <li>Escozor</li> <li>15 días</li> </ul>	<ul style="list-style-type: none"> <li>Placa blanquecina que no se desprende al raspado</li> <li>Asintomático</li> <li>Crónico</li> </ul>
<b>Diagnóstico</b>	Clínico	Clínico	Cultivo microbiológico	Estudio anatomopatológico
<b>Tratamiento</b>	Anestésico tópico +/- antidepresivos +/- terapia conductual	Corticoides +/- anestésicos tópicos +/- analgésicos orales +/- inmunosupresores	Antifúngicos tópicos y/o sistémicos	<ul style="list-style-type: none"> <li>Cirugía</li> <li>Láser de CO<sub>2</sub> y crioterapia si no hay displasia o es leve</li> </ul>
<b>Derivación</b>	<ol style="list-style-type: none"> <li>No respuesta al tratamiento</li> <li>Aparición de lesiones visibles</li> <li>Insistencia del paciente ante la ansiedad que presenta</li> <li>Duda diagnóstica</li> </ol>	<ol style="list-style-type: none"> <li>No respuesta al tratamiento</li> <li>Evolución tórpida</li> <li>Alta recurrencia</li> <li>Sospecha de asociación con enfermedad sistémica</li> <li>Duda diagnóstica</li> </ol>	<ol style="list-style-type: none"> <li>No respuesta al tratamiento</li> <li>Alta recurrencia</li> <li>Duda diagnóstica</li> </ol>	<ol style="list-style-type: none"> <li>Realización de biopsia</li> <li>Duda diagnóstica</li> </ol>
<b>Recomendaciones</b>	Explicar la benignidad del cuadro, empatía con el paciente, descartar otras enfermedades	Solicitar anticuerpos anticeliaquia, descartar asociación con enfermedades sistémicas	Se desprende al raspado, tener en cuenta la posibilidad de asociación con diabetes	Sospechar ante lesión que no cura, tiene relación con el tabaco y el alcohol, explorar adenopatías

## LESIONES UNGUEALES

	DISTROFIA UNGUEAL	HEMATOMA SUBUNGUEAL	ONICOMICOSIS
<b>Perfil paciente</b>	Adultos	Jóvenes y adultos	Edad avanzada
<b>Clínica</b>	<ul style="list-style-type: none"> <li>Alteraciones en la estructura de la uña</li> <li>Asintomática, dolor en uñas encarnadas</li> <li>Crónico</li> </ul>	<ul style="list-style-type: none"> <li>Mancha rojiza-marrónácea subungueal</li> <li>Asintomática o dolorosa</li> <li>4-6 meses</li> </ul>	<ul style="list-style-type: none"> <li>Fisuraciones y estrías longitudinales. Cambio en la coloración de la lámina</li> <li>9-12 meses</li> </ul>
<b>Diagnóstico</b>	Clínico	Clínico	Cultivo microbiológico
<b>Tratamiento</b>	<ul style="list-style-type: none"> <li>Laca ungueal con urea y cuidados podológicos</li> <li>Cirugía si uña encarnada</li> </ul>	Abstención o drenaje si dolor	Antifúngicos sistémicos y tópicos
<b>Derivación</b>	<ol style="list-style-type: none"> <li>Uña encarnada y dolorosa</li> <li>Alteraciones severas de la estructura ungueal</li> <li>Coloración negruzca</li> <li>Duda diagnóstica</li> </ol>	<ol style="list-style-type: none"> <li>No avanza con el crecimiento de la uña en las sucesivas revisiones</li> <li>Alteraciones de la estructura ungueal</li> <li>No se observa coloración rojiza</li> <li>Duda diagnóstica</li> </ol>	<ol style="list-style-type: none"> <li>No respuesta al tratamiento</li> <li>Alteraciones de la estructura ungueal</li> <li>Alta recurrencia</li> <li>Duda diagnóstica</li> </ol>
<b>Recomendaciones</b>	Aconsejar al paciente cuidados podológicos y no usar zapatos estrechos, descartar que esté encarnada	Sospechar si no se desplaza con el crecimiento de la uña, descartar melanoma ungueal. Ante la duda, derivar a Dermatología	Realizar cultivo microbiológico antes del inicio de tratamiento, los antifúngicos sistémicos son más efectivos que los tópicos

## BIBLIOGRAFÍA

- Brufau-Redondo C, Martin-Brufau R, Corbalan-Velez R, Concepcion-Salesa A. Síndrome de la boca urente. Actas Dermosifiliogr. 2008;99:431-40.
- Rioboo Crespo M, Bascones Martínez A. Aftas de la mucosa oral. Av. Odontostomatol. 2011;27(2):63-74.
- Martorell-Calatayud A, Botella-Estrada R, Bagán-Sebastián JV, Sanmartín-Jiménez O, Guillén-Barona C. La leucoplasia oral: definición de parámetros clínicos, histopatológicos y moleculares y actitud terapéutica. Actas Dermosifiliogr. 2009;100:669-84.
- Fierro-Arias L, Alcántara-Ramírez V, Bonifaz A, Ponce-Olivera RM. Distrofia ungueal media canaliforme de Heller. Dermatol Rev Mex. 2013;57:267-270.
- Abellaneda C, Dalmau J, Gómez M, Navarra R, Martín-Urda MT. Pigmentaciones ungueales: diagnóstico dermatoscópico. Med Cutan Iber Lat Am. 2011;39(6):247-254.
- Larruskain Garmendia J, Indígoras Viedma P, Mendiola Arza J. Onicomicosis: diagnóstico y tratamiento. Inf Ter Sist Nac Salud. 2008;32:83-92.

# Psoriasis y dermatitis seborreica

*La psoriasis es una enfermedad crónica que provoca una importante merma de la calidad de vida de los pacientes. Afecta a un 2% de la población, con similar prevalencia en ambos sexos. Las lesiones cutáneas de la enfermedad pueden acompañarse de manifestaciones articulares hasta en el 40% de los pacientes. Además, existen otros procesos sistémicos como la enfermedad cardiovascular, la enfermedad inflamatoria intestinal, el hígado graso no alcohólico o la patología psiquiátrica, más prevalentes entre los pacientes con psoriasis. Por tanto, se trata de una patología frecuente que requiere, para su adecuado manejo, un abordaje integral y un seguimiento individualizado y estrecho.*

*La dermatitis seborreica es una enfermedad inflamatoria crónica con manifestaciones cutáneas y, en algunos casos, oculares, que presenta un 5% de la población, siendo más frecuente entre los varones de edad media<sup>1</sup>. Dada la afectación predominantemente facial y del cuero cabelludo que caracteriza a esta patología, acarrea una importante repercusión en la calidad de vida de los pacientes, lo que la convierte en un motivo de consulta frecuente en Atención Primaria.*

**Dra. M<sup>a</sup> Asunción Ballester Martínez**

Servicio de Dermatología  
Hospital Univ. Ramón y Cajal. Madrid

## DESCRIPCIÓN

La psoriasis es una enfermedad sistémica inflamatoria, de carácter crónico, con manifestaciones cutáneas y articulares. Aunque puede presentarse a cualquier edad, generalmente debuta en torno a los 15-30 años<sup>2,3</sup>.

Se considera un proceso multifactorial en el que, sobre una base genética que confiere una mayor predisposición, actúan distintos factores ambientales capaces de desencadenar los brotes de la enfermedad. Se han descrito múltiples alelos de susceptibilidad genética, como el HLA-Cw6, así como otros genes que codifican para interleucinas como la IL-12 e IL-23, implicadas en la enfermedad.

Entre los factores ambientales capaces de desencadenar los brotes de psoriasis, se encuentran algunos agentes infecciosos (*S. pyogenes*, *S. aureus*, *Candida*, retrovirus, etc.), los traumatismos (a través del conocido «fenómeno de de Koebner», por el cual, en áreas de traumatismo o cicatriz se reproducen lesiones típicas de la dermatosis), algunos fármacos (litio, betabloqueantes, antiinflamatorios no esteroideos, tetraciclinas...), agentes tóxicos (tabaco) y otros factores como el estrés o el clima (ambientes fríos y secos)<sup>3</sup>.

**Tabla 1** Psoriasis. Visión general de la enfermedad

<b>Descripción</b>	Enfermedad crónica inflamatoria con manifestaciones cutáneas y articulares, que afecta al 2% de la población
<b>Presentación clínica</b>	<ul style="list-style-type: none"> <li>• <b>Forma más frecuente (70-80%): Psoriasis vulgar;</b> placas eritematodescamativas bien delimitadas en zonas de extensión y cuero cabelludo. Prurito escaso.</li> </ul> Otras formas: <ul style="list-style-type: none"> <li>• <b>Psoriasis invertida:</b> placas eritematosas en pliegues, escasa descamación periférica</li> <li>• <b>Psoriasis guttata:</b> pápulas eritematodescamativas en tronco y raíz de miembros</li> <li>• <b>Psoriasis pustulosa:</b> pústulas sobre base eritematosa; si generalizada, potencialmente grave</li> <li>• <b>Eritrodermia psoriásica:</b> afectación de más del 90% de la superficie corporal; potencialmente grave</li> <li>• <b>Psoriasis ungueal:</b> afectación de la lámina ungueal con <i>pitting</i>, manchas de aceite, onicolisis distal e hiperqueratosis subungueal</li> </ul>
<b>Diagnóstico</b>	Clínico. Biopsia cutánea en casos dudosos
<b>Tratamiento</b>	<b>Formas leves o moderadas. Tratamiento tópico:</b> <ul style="list-style-type: none"> <li>• Corticoides tópicos</li> <li>• Derivados de la vitamina D (calcipotriol, tacalcitol, calcitriol)</li> <li>• Retinoides (tazaroteno)</li> <li>• Inhibidores de la calcineurina (tacrolimus, pimecrolimus)</li> <li>• Combinaciones: corticoide + ácido salicílico o corticoide + calcipotriol</li> </ul> <b>Formas moderadas-graves. Tratamiento sistémico:</b> <ul style="list-style-type: none"> <li>• Fototerapia (UVB-be, PUVA)</li> <li>• Retinoides (acitretino)</li> <li>• Metotrexato</li> <li>• Ciclosporina</li> <li>• Fármacos biológicos:               <ul style="list-style-type: none"> <li>- Inhibidores del factor de necrosis tumoral (TNF-<math>\alpha</math>): infliximab, etanercept y adalimumab</li> <li>- Inhibidores de las interleucinas 12 y 23: ustekinumab</li> </ul> </li> </ul>

## PRESENTACIÓN CLÍNICA

Existen distintas formas clínicas de psoriasis: las lesiones típicas de la psoriasis son las placas eritematodescamativas, bien delimitadas, con descamación gruesa nacarada, habitualmente asintomáticas o levemente pruriginosas. Se trata de lesiones que tienden a la cronicidad y que suelen cursar en brotes de ritmo estacional, mejorando en verano<sup>4,5</sup>. Las formas clínicas más habituales son:

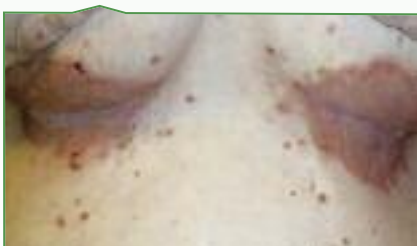→ **Psoriasis vulgar o en placas:** la forma más frecuente, presente en el 70-90% de los casos, caracterizada por la presencia de pápulas o placas eritematodescamativas bien delimitadas, con descamación gruesa blanquecina, asintomáticas o levemente pruriginosas, distribuidas simétricamente en las áreas de extensión de las extremidades, cuero cabelludo y región lumbosacra (Fig. 1).

→ **Psoriasis invertida:** son placas eritematosas mínimamente descamativas en la periferia, localizadas en los pliegues cutáneos (Fig. 2).

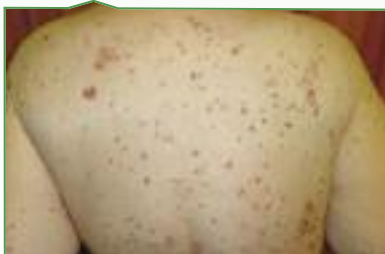→ **Psoriasis en gotas (o «guttata»):** típica de pacientes jóvenes, cursa con pápulas eritematodescamativas en tronco y raíz de miembros. Suelen aparecer bruscamente tras infecciones estreptocócicas y regresar espontáneamente, aunque hasta un 40% de los pacientes desarrollan posteriormente psoriasis vulgar (Fig. 3).

→ **Psoriasis eritrodérmica:** es una forma generalizada con eritema que afecta a más del 90% de la superficie corporal. Puede asociar síntomas sistémicos (fiebre, malestar, etc.) por la pérdida de la homeostasis cutánea. Puede producirse tras la suspensión brusca del tratamiento esteroideo (Fig. 4).

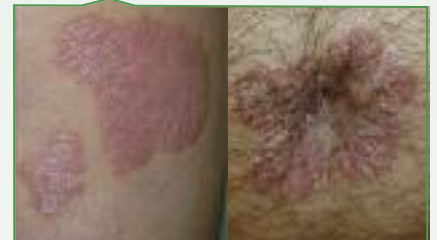**Figura 2** Psoriasis invertida (detalle)



**Figura 3** Psoriasis en gotas



**Figura 1** Placas de psoriasis



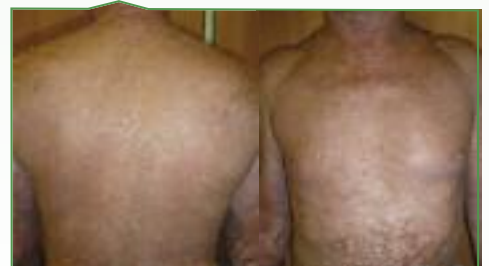→ **Psoriasis pustulosa:** ocurre aproximadamente entre un 2 y un 5% de los casos. Cursa con la presencia predominante de pústulas en lugar de las lesiones típicas. Puede clasificarse a su vez en:

• **Psoriasis pustulosa generalizada o de von Zumbusch:** eritema, generalizado sobre el que se forman rápidamente múltiples pústulas milimétricas. Suele acompañarse de fiebre, artralgias y malestar, pudiendo asociar también infecciones, alteraciones de la termorregulación, episodios trombóticos o alteraciones renales o hepáticas, por lo que requieren manejo hospitalario (Fig. 5).

• **Pustulosis palmo-plantar:** cursa con pústulas en palmas y plantas, acompañadas de hiperqueratosis. Afecta con mayor frecuencia a mujeres y fumadores (Fig. 6).

• **Acrodermatitis continua de Hallopeau:** forma infrecuente, con pústulas en las zonas distales de los dedos de manos y pies, pudiendo asociar alteraciones de la matriz ungueal en forma de distrofia ungueal o oniquia, o incluso afectar al hueso subyacente (osteólisis).

**Figura 4** Placas de psoriasis

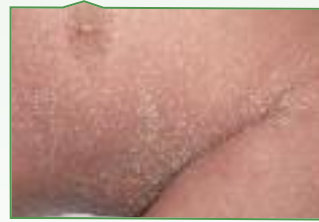

→ **Psoriasis ungueal:** ocurre hasta en un 80-90% de los pacientes, predominando en las uñas de las manos. Cursa con *pitting* (pequeños hoyuelos en la lámina ungueal), decoloración amarillenta o en «mancha de aceite» de la lámina ungueal, paroniquia, onicolisis o hiperqueratosis subungueal. La psoriasis ungueal suele ser bastante resistente al tratamiento (Fig. 7).

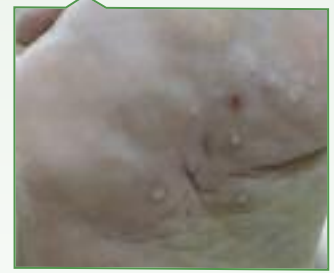Además de la clínica cutánea previamente expuesta, hasta un 40% de los pacientes presentan además manifestaciones articulares, en forma de **artritis seronegativa**, con artritis oligoarticular asimétrica como patrón más frecuente.

Para la valoración de la gravedad de la psoriasis se utilizan fundamentalmente tres índices: superficie corporal afectada (BSA), PASI (*Psoriasis Area and Severity Index*) y DLQI (*Dermatology Life Quality Index*). Se considera psoriasis grave si cualquiera de estos índices tiene un valor superior a 10 («regla de los 10»).

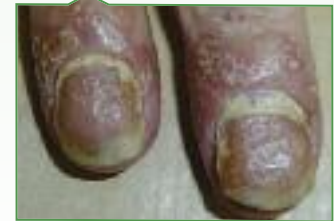**Figura 5** Psoriasis pustulosa generalizada (detalle)



**Figura 6** Pustulosis palmo-plantar (detalle)



**Figura 7** Psoriasis ungueal



**Tabla 2** Psoriasis. Principales diagnósticos diferenciales

<p><b>1. Dermatitis seborreica:</b> también presenta placas eritematodescamativas, pero mal delimitadas y con descamación más amarillenta, menos gruesa. Las lesiones se localizan en áreas seborreicas</p> <p><b>2. Eczema numular:</b> cursa con placas eritematodescamativas mal delimitadas, con descamación fina, de morfología redondeada. Presenta prurito intenso y puede encontrarse en tronco y extremidades</p> <p><b>3. Liquen plano:</b> pápulas eritematovioláceas intensamente pruriginosas, en zonas de flexión de extremidades</p>	<p><b>4. Liquen simple crónico:</b> placas eritematosas descamativas, con descamación más fina, que presentan intenso prurito</p> <p><b>5. Micosis fungoide:</b> linfoma cutáneo que cursa con placas eritematosas con descamación más fina y menos blanquecina, de curso crónico, escasamente pruriginosas</p> <p><b>6. Onicomiosis:</b> puede ser muy similar a la onicopatía por psoriasis, con hiperqueratosis subungueal y onicolisis distal. Tomar cultivo para hongos ante la duda</p>
---	---

## 4 TRATAMIENTO

**1. Psoriasis leve-moderada.** Suele manejarse con tratamiento tópico, que se basa en las siguientes opciones<sup>6</sup>, resumidas en la **Tabla 3**:

→ **Corticoides tópicos:** son los agentes más empleados, en monoterapia o combinados con otros tratamientos. Suelen emplearse corticoides de potencia alta o muy alta, salvo en pliegues y región facial o cuando se utilizan en niños. Se aplican una o dos veces al día hasta alcanzar la mejoría (máximo 2-4 semanas), evitando el uso continuado por sus posibles efectos secundarios (atrofia cutánea, estrías, telangiectasias, acné, foliculitis, púrpura, posible absorción sistémica con fenómeno de Cushing, etc.).

→ **Derivados de la vitamina D** (calcipotriol, tacalcitol y calcitriol): utilizados una o dos veces al día, son alternativas eficaces y seguras a los corticoides tópicos. Pueden producir irritación cutánea y, aunque se han descrito casos de hipercalcemia e hipercalciuria asociados a estos agentes, son raros y se producen, sobre todo, por su uso incorrecto.

→ **Derivados de la vitamina A** (tazaroteno en gel al 0,05 y 0,1%), utilizados una vez al día en monoterapia o en combinación con corticoides tópicos. Pueden causar irritación cutánea, fotosensibilidad y teratogenicidad.

→ **Inhibidores de la calcineurina** (tacrolimus y pimecrolimus): son útiles para tratar áreas intertriginosas y región facial en estos pacientes, ya que no producen atrofia cutánea. Su efecto secundario más importante es la irritación local, que suele limitarse con el uso.

→ **Asociaciones:**

- **Betametasona y calcipotriol:** la asociación es más eficaz que cada uno de los principios por separado y presenta un mejor perfil de efectos secundarios. Puede utilizarse con una única aplicación diaria.
- **Corticoide y ácido salicílico:** el ácido salicílico permite una mayor penetración del corticoide en la piel, aumentando su eficacia. Debe utilizarse con precaución, evitando aplicarlo sobre áreas extensas, para disminuir el riesgo de intoxicación por salicílico.

**2. Psoriasis moderada-grave.** Requiere tratamiento sistémico, que se basa en la fototerapia, los tratamientos clásicos y las nuevas terapias biológicas<sup>7</sup>.

→ **Fototerapia:** sobre todo se emplea la terapia con ultravioleta B de banda estrecha (UVB-be) y la fotoquimioterapia con radiación ultravioleta A con fotosensibilización previa con psoralenos (PUVA).

**Tabla 3** Tratamiento de las formas leves de psoriasis

Forma clínica	En placas	Ungueal	Cuero cabelludo	Invertida
<b>Primera línea (brote)</b>	Corticoide tópico (potencia moderada o alta) +/- análogo de vitamina D	Corticoide tópico potencia moderada o alta +/- análogo de la vitamina D +/- tazaroteno +/- ácido salicílico	Corticoide tópico potente (descostrar antes con ácido salicílico si escamas gruesas)	Corticoide tópico de baja potencia (curso corto) Inhibidores calcineurina
<b>Primera línea (mantenimiento)</b>	Análogo de vitamina D			Inhibidores de calcineurina Análogo de vitamina D
<b>Segunda línea</b>	Tazaroteno		Análogo de vitamina D + corticoide tópico	Análogo de vitamina D

Está contraindicada en enfermedades fotosensibles y síndromes genéticos que predisponen al desarrollo de cáncer de piel, ya que provoca fotoenvejecimiento y carcinogénesis a largo plazo.

- **UVB-be:** resulta una buena opción para la psoriasis en placas extensa, los casos de afectación moderada-grave en la que fracasan los tratamientos tópicos y la psoriasis en gotas. Suelen realizarse dos o tres sesiones semanales durante al menos 3 semanas, habitualmente en el entorno hospitalario. Es una alternativa segura en embarazo y lactancia.
- **PUVA:** es otro tratamiento eficaz para las formas extensas de psoriasis que se utiliza fundamentalmente para los casos refractarios a los corticoides tópicos y a la fototerapia con UVB-be. Para su utilización es necesario administrar un fármaco fotosensibilizante (psoraleno) por vía oral o tópica (PUVA tópica o PUVA baño), antes de la exposición a la luz UVA. Se utiliza la PUVA dos o tres veces a la semana hasta conseguir la mejoría. El psoraleno oral está contraindicado en hepatopatía.

→ **Fármacos sistémicos convencionales:** se utilizan como primera opción para aquellos pacientes en los que haya fracasado el tratamiento tópico y la fototerapia. Son el metotrexato, la ciclosporina y el acitretino<sup>7,8</sup> (Tabla 4).

## DIAGNÓSTICO

El diagnóstico de la psoriasis es eminentemente **CLÍNICO**, aunque la biopsia cutánea resulta útil en casos dudosos.

**Tabla 4** Tratamientos sistémicos convencionales de la psoriasis

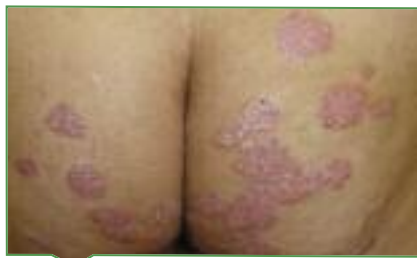Fármaco	Indicaciones	Posología	Efectos secundarios	Contraindicaciones	Embarazo y lactancia	Monitorización
Ciclosporina	Psoriasis extensa Psoriasis pustulosa Psoriasis palmo-plantar	2,5-5 mg/kg, 12-16 semanas	Hipertensión arterial Nefrotoxicidad Aumento del riesgo de cáncer cutáneo y linfoma	Hipertensión arterial no controlada, insuficiencia renal, malignidad activa y fototerapia concomitante o más de 200 sesiones de PUVA acumuladas	Categoría C	Analítica, placa tórax y serologías antes del tratamiento. Monitorizar función renal
Metotrexato	Eritrodermia psoriásica Psoriasis pustulosa Artropatía psoriásica	7,5 a 25 mg semanales, oral o i.m. Junto con ácido fólico	Gastrointestinales Mielosupresión Hepatotoxicidad Teratogenia	Embarazo y lactancia, hepatopatía, alcoholismo, patología renal grave, patología hematológica, inmunosupresión e infección activa	Categoría X Anticoncepción hasta 12 semanas tras el tratamiento	Analítica, serologías VIH, VHC y VHB y placa tórax antes del tratamiento. Analítica periódica. Si dosis acumulada mayor de 1-1,5 g, valorar biopsia hepática o fibroscan
Acitretino	Psoriasis moderada-grave Eritrodermia Formas pustulosas, Psoriasis palmo-plantar	10-50 mg diarios, vía oral	Xerosis Alteraciones del perfil lipídico y hepático Hipertensión intracraneal Artralgias, mialgias	Embarazo y lactancia, insuficiencia renal o hepática grave y dislipemia crónica grave	Categoría X. Evitar en edad fértil. Mantener anticoncepción hasta 3 años tras finalizar el tratamiento	Analítica con prueba de embarazo antes del inicio del tratamiento y de forma periódica

→ **Fármacos biológicos:** son fármacos que bloquean de forma específica algunos episodios inflamatorios implicados en la enfermedad.

Pueden ser inhibidores del factor de necrosis tumoral (TNF- $\alpha$ ) e inhibidores de las interleucinas 12 y 23<sup>7</sup> (Tabla 5).

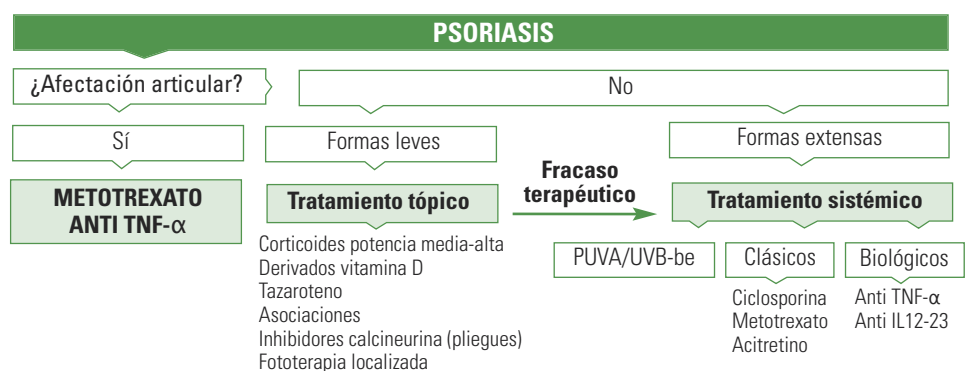
**Tabla 5** Tratamiento biológico de la psoriasis

Fármaco	Pauta de administración	Monitorización	Embarazo y lactancia	Efectos secundarios más frecuentes	Contraindicaciones
Infliximab (anti TNF- $\alpha$ )	5 mg/kg i.v. semanas 0, 2, 6 y luego cada 8 semanas	Antes del inicio, analítica con hemograma, perfil hepático y renal, serologías VIH, VHB, VHC, mantoux y placa tórax. Posteriormente analítica periódica con hemograma y perfil hepático	Categoría B	Cefalea, náuseas, reacciones infusionales, infecciones vías aéreas altas	Tuberculosis activa Antecedente de neoplasia Inmunodeficiencia Enfermedades desmielinizantes Insuficiencia cardíaca grado III/IV de la <i>New York Heart Association</i> (NYHA)
Etanercept (anti TNF- $\alpha$ )	50 mg s.c. dos veces/semana 3 meses y luego 50 mg semanales		Categoría B	Reacciones locales en el sitio de inyección, infecciones vías aéreas altas	
Adalimumab (anti TNF- $\alpha$ )	80 mg s.c. día 1, 40 mg día 8 y luego 40 mg cada 15 días		Categoría B	Infecciones vías altas	
Ustekinumab (anti IL-12/23)	45 mg s.c. (<100 kg) o 90 mg s.c. (>100 kg) semanas 0, 4 y luego cada 12 semanas	Antes del inicio, analítica con hemograma, perfil hepático y renal, serologías VIH, VHB, VHC, mantoux y placa tórax	Categoría B	Infecciones vías aéreas altas (aunque generalmente bien tolerado)	Infección activa



**Figura 8** Psoriasis en placas, forma más habitual de presentación

**Figura 9** Algoritmo terapéutico para el manejo de la psoriasis

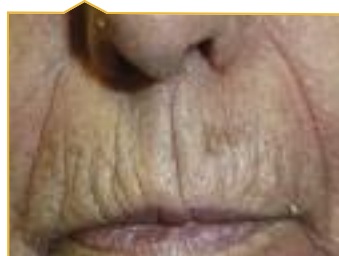

## DERMATITIS SEBORREICA

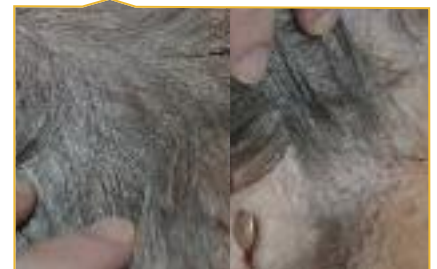### DESCRIPCIÓN

La dermatitis seborreica (DS) es una enfermedad crónica inflamatoria que cursa con lesiones cutáneas en áreas sebóreas, que pueden acompañarse de blefaritis. Su etiología continúa siendo controvertida, aunque se ha implicado al hongo *Malassezia* spp. en su patogenia, así como a factores hormonales y a la alteración de la composición del sebo. Entre los factores de riesgo se encuentran la inmunosupresión (en particular, la infección por VIH); la patología neuro-lógica y la trisomía 21.

**Figura 10** Dermatitis seborreica en surcos nasogenianos



**Figura 11** Dermatitis seborreica del cuero cabelludo; detalle de la descamación



## 2 PRESENTACIÓN CLÍNICA

Las lesiones típicas son las placas eritematodescamativas, mal delimitadas, con descamación amarillenta, en áreas ricas en glándulas sebáceas (área supraciliar, surcos nasogenianos (Fig.10), cuero cabelludo (Fig.11), pliegues retroauriculares, región preesternal, pliegues).

Suelen ser asintomáticas o asociar prurito leve. Además de las manifestaciones cutáneas, pueden asociar blefaritis. Suelen evolucionar en brotes, generalmente desencadenados por estrés, cansancio o exposición solar (esta última empeora inicialmente las lesiones, aunque a la larga suele ser beneficiosa).

Existe una forma infantil, que afecta hasta a un 70% de los lactantes, con la formación de una placa eritematosa con intensa descamación amarillenta en el cuero cabelludo, conocida como la «costra láctea». Suele comenzar en el primer trimestre y desaparecer espontáneamente antes del primer año, sin necesariamente implicar su presencia una evolución posterior a DS del adulto (Fig. 12) (Tabla 7).

## 3 DIAGNÓSTICO

El diagnóstico de la DS es fundamentalmente clínico. En caso de duda, puede realizarse una biopsia cutánea para confirmar el diagnóstico. En los pacientes con DS severa de inicio brusco, debe despistarse la infección por VIH.

Figura 12 Costra láctea (dermatitis seborreica del lactante)



## 4 TRATAMIENTO

En la mayoría de los casos, la DS puede ser manejada con tratamiento tópico<sup>1,9</sup>, empleándose el tratamiento sistémico en los casos muy extensos o refractarios. Dado el carácter recurrente de las lesiones, suele ser necesario un tratamiento de mantenimiento.

Debe recomendarse, en la DS del cuero cabelludo, la retirada de las costras, tratando previamente la zona con aceite de oliva o preparados con ácido salicílico (en este último caso, sólo en adultos).

→ **Corticoides tópicos:** son eficaces para el tratamiento a corto plazo. Se prefiere utilizar los corticoides de baja potencia (ej.: hidrocortisona)<sup>1,9</sup>. Dados sus efectos secundarios (previamente descritos), no están indicados para mantenimiento.

→ **Antifúngicos tópicos** (ketoconazol, miconazol, ciclopirox olamina): también son alternativas eficaces, tanto para el brote como para el tratamiento de mantenimiento<sup>9,10</sup>.

Tabla 8 Tratamiento de la dermatitis seborreica (sin afectación del cuero cabelludo)

Principio activo	Pauta brote	Duración	Pauta mantenimiento	Efectos secundarios más frecuentes
Ketoconazol crema 2%	2 veces/día (piel)	4 semanas	1 aplicación a la semana	Irritación local. Dermatitis de contacto
Miconazol crema	1 o 2 veces/día (piel)	4 semanas		Irritación local. Dermatitis de contacto
Corticoides de baja potencia (ej. hidrocortisona 1 o 2,5%)	1 o 2 veces/día	4 semanas máximo	No indicada	Atrofia cutánea. Estrías telangiectasias
Pimecrolimus 1% crema	1 o 2 veces/día	Hasta mejoría	2 veces a la semana	Irritación cutánea. Prurito intenso
Tacrolimus 0,1% pomada	1 o 2 veces/día	Hasta mejoría	2 veces a la semana	Irritación cutánea. Prurito intenso
Itraconazol oral	200 mg/día	7 días	200 mg, dos primeros días de cada mes	Alteraciones digestivas, hepatotoxicidad, prurito

Tabla 9 Tratamiento de la dermatitis seborreica (cuero cabelludo)

Principio activo	Pauta brote	Pauta mantenimiento	Efectos secundarios más frecuentes
Ketoconazol champú 2%	2 veces/semana, 4 semanas	1 aplicación a la semana	Irritación local. Dermatitis de contacto
Ciclopirox olamina champú 1,5%	2-3 veces/semana, 4 semanas	1 aplicación semanal	Irritación local. Dermatitis de contacto
Sulfuro de selenio champú 2,5%	2 veces/semana, 2 semanas y luego 1 vez/semana 2 semanas más	Repetir pasadas 4-6 semanas	Irritación local
Piritiona de zinc 1% champú	2-3 veces a la semana		
Clobetasol 0,05% champú	1 vez al día, 4 semanas máximo	No indicado	Atrofia cutánea, estrías, foliculitis, acné, telangiectasias

Tabla 6 Dermatitis seborreica. Visión general de la enfermedad

<b>Descripción</b>	Enfermedad cutánea inflamatoria crónica con manifestaciones cutáneas y, en algunos casos, oculares, que presenta un 5% de la población
<b>Presentación clínica</b>	Pápulas y placas eritematodescamativas, mal delimitadas, con descamación amarillenta, en áreas ricas en glándulas sebáceas (área supraciliar, surcos nasogenianos, cuero cabelludo, pliegues retroauriculares, región preesternal, pliegues). Posible blefaritis asociada
<b>Diagnóstico</b>	Clínico
<b>Tratamiento</b>	<p><b>Formas leves sin afectación del cuero cabelludo.</b> Tratamiento tópico:</p> <ul style="list-style-type: none"> <li>• Corticoides tópicos</li> <li>• Antifúngicos tópicos (azoles)</li> <li>• Inhibidores de la calcineurina (tacrolimus, pimecrolimus)</li> <li>• Otros: sales de litio, ácido salicílico...</li> </ul> <p><b>Formas moderadas-graves.</b> Tratamiento sistémico:</p> <ul style="list-style-type: none"> <li>• Antifúngicos orales</li> <li>• Otros: corticoides sistémicos, fototerapia</li> </ul> <p><b>Afectación del cuero cabelludo:</b></p> <ul style="list-style-type: none"> <li>• Antifúngicos (champú)</li> <li>• Corticoides tópicos</li> </ul> <p><b>Otros:</b> champú de piritiona de zinc, champú de sulfuro de selenio</p>

Tabla 7 Dermatitis seborreica. Diagnóstico diferencial

- Psoriasis:** lesiones mejor delimitadas con escamas más gruesas y blanquecinas
- Dermatitis atópica/de contacto:** se acompañan de un prurito más prominente y las lesiones carecen de la descamación amarillenta
- Dermatitis asociada a pediculosis:** suele acompañarse de eczema en la nuca. Examinar bien para descartar la presencia de piojos o liendres
- Toxicodermias:** pueden encontrarse reacciones similares con algunos fármacos como metildopa, clorpromazina o cimetidina. Valorar la relación temporal
- Lupus eritematoso discoide:** puede cursar con placas eritematodescamativas en región facial; curan dejando cicatriz
- Pénfigo foliáceo y pénfigo eritematoso:** con lesiones ampollosas en áreas seborreicas, que pueden parecerse a la DS extensa, afectando también a la región preesternal y la parte superior de la espalda

→ **Inhibidores de la calcineurina** (tacrolimus y pimecrolimus): su eficacia es similar a la de los corticoides tópicos, aunque pueden producir irritación local que puede comprometer la adherencia al tratamiento.

En los casos extensos o refractarios, puede ser necesario el tratamiento sistémico con antifúngicos orales. Suele recomendarse el tratamiento con itraconazol, a dosis de 200 mg diarios durante 7 días, para los brotes de la enfermedad<sup>10</sup> (Tablas 8 y 9).

Para la costra láctea suele ser suficiente con la retirada de las costras con un peine suave, después de hidratar la zona con aceite de oliva o emolientes. En caso de persistencia, pueden emplearse los corticoides tópicos de baja potencia (ej.: hidrocortisona al 1%) o el ketoconazol al 2%.

## PERFIL DEL PACIENTE TÍPICO

	PSORIASIS	DERMATITIS SEBORREICA
<b>Sexo</b>	Mujeres=hombres	Varón
<b>Edad</b>	Cualquiera; inicio 15-30 años	Media (pico 40 años)
<b>Comorbilidades</b>	Artritis psoriásica. Factores de riesgo cardiovascular (obesidad, diabetes, hipertensión, dislipemia...). Consumo de alcohol y tabaco. Patología psiquiátrica (ansiedad, depresión...)	VIH, patología neurológica
<b>Síntomas</b>	Prurito ausente o leve. En formas graves, sintomatología general (fiebre, malestar, artralgias...)	Asintomática/leve prurito
<b>Evolución de los síntomas</b>	Curso crónico. No existe cura en la actualidad. Brotes de lesiones de días/meses de duración. Suele mejorar en verano. El 80% de los casos son leves o moderados; 20% requieren tratamiento sistémico u hospitalización	Curso crónico, con brotes y periodos de remisión

## CRITERIOS DE DERIVACIÓN

PSORIASIS
<ol style="list-style-type: none"> <li>1. Duda diagnóstica</li> <li>2. Lesiones extensas o graves (cualquier tipo de psoriasis)</li> <li>3. Falta de respuesta al tratamiento tópico</li> <li>4. Sospecha de artritis psoriásica (derivación a Reumatología)</li> <li>5. Psoriasis con importante disminución de la calidad de vida</li> </ol>
DERMATITIS SEBORREICA
<ol style="list-style-type: none"> <li>1. Duda diagnóstica</li> <li>2. Casos extensos o generalizados</li> <li>3. Casos refractarios tras cuatro semanas de tratamiento tópico</li> </ol>

## RECOMENDACIONES PRÁCTICAS

PSORIASIS
<ol style="list-style-type: none"> <li>1. Aunque las lesiones pueden llegar a ser extensas y llamativas, no son contagiosas.</li> <li>2. Suelen mejorar con la exposición solar: recomendar al paciente exposición solar controlada, sobre todo en verano.</li> <li>3. Es fundamental el despistaje de las comorbilidades (en particular, los factores de riesgo cardiovascular y la patología psiquiátrica).</li> <li>4. El estrés y la ansiedad pueden desencadenar brotes de la enfermedad, por lo que conviene intentar evitarlos, por ejemplo, realizando ejercicio físico. Ante ansiedad, estrés o síntomas de depresión se debe buscar ayuda. Puede resultar útil recomendar al paciente que contacte con las asociaciones de afectados por psoriasis.</li> <li>5. Debe insistirse en la necesidad de una higiene adecuada, con baño diario utilizando jabones no irritantes para la piel. Además, es preciso hidratar adecuadamente la piel, especialmente con cremas específicas. Se recomienda aplicarlas después del baño o ducha para que penetren mejor en la piel, aunque puede ser necesario aplicarlas varias veces al día.</li> <li>6. No deben emplearse corticoides orales para la psoriasis; pueden desencadenar brotes de psoriasis pustulosa.</li> <li>7. Deben utilizarse prendas suaves de tejidos naturales, evitando el roce con etiquetas y las prendas demasiado ceñidas.</li> <li>8. Aunque no hay que evitar ningún alimento en concreto por la psoriasis, se debe cuidar la alimentación y realizar ejercicio físico de forma habitual, ya que la psoriasis se asocia a un mayor riesgo de enfermedad cardiovascular. Además, en los pacientes obesos la psoriasis es más grave y más difícil de controlar. Conviene, también, evitar alcohol y tabaco, ya que empeoran las lesiones.</li> </ol>

DERMATITIS SEBORREICA
<ol style="list-style-type: none"> <li>1. Aunque el hongo <i>Malassezia</i> se ha implicado en la enfermedad, no se trata de un proceso contagioso</li> <li>2. Debe realizarse una adecuada higiene diaria de la piel, utilizando jabones suaves poco irritantes</li> <li>3. Las lesiones suelen empeorar en invierno o ambientes secos, por lo que es necesario cuidar e hidratar más intensamente la piel en estas condiciones.</li> <li>4. Debe insistirse en la retirada de las costras del cuero cabelludo, después de hidratar bien la zona con aceite de oliva u otro emoliente.</li> <li>5. La piel afectada por la DS es sensible; debe hidratarse adecuadamente con cremas específicas, evitando los productos demasiado grasos o irritantes.</li> <li>6. Se debe evitar un consumo de alcohol excesivo, ya que empeora las lesiones.</li> <li>7. En los casos de DS de inicio súbito o extensa, se debe descartar infección por VIH.</li> <li>8. Aunque la DS puede asociar caída de pelo, debe explicarse que suele ser reversible en la gran mayoría de los casos.</li> <li>9. Nunca se debe aplicar ningún tratamiento sin supervisión médica. Aunque los corticoides tópicos mejoran los brotes, no pueden utilizarse a largo plazo o sin supervisión, ya que pueden atrofiar la piel y producir estrías o acné, entre otros efectos secundarios.</li> </ol>

FALSOS MITOS SOBRE PSORIASIS	Mito	Realidad
	La psoriasis se contagia	Se trata de una enfermedad inflamatoria que no puede transmitirse de una persona a otra. Aunque hay algunas infecciones que pueden desencadenar brotes de psoriasis, la enfermedad en sí no puede contagiarse
	La psoriasis «viene del hígado», se debe a una intoxicación de la sangre	Aunque la causa de la enfermedad no está completamente dilucidada, no se debe a ninguna intoxicación ni enfermedad hepática y, por tanto, las dietas depurativas no tienen ninguna base científica y resultan contraproducentes
	La psoriasis empeora durante el embarazo	Muchas mujeres experimentan una mejoría importante de las lesiones durante el embarazo, aunque sí que están descritos los brotes posparto
	La psoriasis solo afecta a la piel	Puede afectar a las articulaciones y, además, se asocia a otros procesos como la enfermedad cardiovascular, patología psiquiátrica, enfermedad inflamatoria intestinal, etc.
	La psoriasis puede controlarse con la dieta	Aunque es necesario que los pacientes cuiden su alimentación y realicen ejercicio físico para evitar la obesidad y la enfermedad cardiovascular, no existe relación aparente entre los brotes de la enfermedad y el consumo de determinados alimentos
	La psoriasis nunca desaparece	Aunque no existe una cura definitiva, muchos pacientes experimentan mejoría o incluso desaparición de los brotes con el paso del tiempo. Además, algunas formas son autolimitadas, como la psoriasis en gotas

## RESUMEN

	PSORIASIS	DERMATITIS SEBORREICA
<b>Perfil paciente</b>	Hombre o mujer joven con antecedentes familiares	Hombre joven
<b>Clínica</b> (incluir lesión elemental, síntomas y duración)	Placas eritematodescamativas asintomáticas desde hace meses	Placas eritematodescamativas amarillentas crónicas, asintomáticas o con leve prurito
<b>Diagnóstico</b>	Clínico	Clínico
<b>Tratamiento</b>	Corticoide tópico +/- fototerapia +/- fármaco sistémico (acitretino, metotrexato, ciclosporina, biológicos)	Corticoide tópico o antifúngico tópico (azoles) o inhibidor calcineurina. Antifúngicos orales si muy extensa o refractaria
<b>Derivación</b>	<ol style="list-style-type: none"> <li>1. Duda diagnóstica</li> <li>2. No respuesta a tópicos</li> <li>3. Formas graves</li> <li>4. Sospecha de artritis psoriásica (derivar a Reumatología)</li> <li>5. Importante afectación de la calidad de vida</li> </ol>	<ol style="list-style-type: none"> <li>1. Duda diagnóstica</li> <li>2. No respuesta a tópicos</li> <li>3. Formas graves</li> </ol>
<b>Recomendaciones</b>	<ul style="list-style-type: none"> <li>• No es contagiosa</li> <li>• Se debe recomendar la exposición solar moderada</li> <li>• Es fundamental hacer un correcto despistaje del riesgo cardiovascular</li> </ul>	<ul style="list-style-type: none"> <li>• No se trata de un proceso contagioso</li> <li>• Solicitar serología de VIH ante casos de inicio súbito</li> <li>• Debe insistirse en la retirada de las costras del cuero cabelludo, después de hidratar bien la zona con aceite de oliva u otro emoliente</li> <li>• La DS puede asociar caída de pelo, que suele ser reversible en la gran mayoría de los casos</li> </ul>

## BIBLIOGRAFÍA

1. Ooi ET, Tidman MJ. Improving the management of seborrheic dermatitis. Practitioner. 2014;258(1768):23-6. 2. Reich K. The concept of psoriasis as a systemic inflammation: implications for disease management. J Eur Acad Dermatol Venereol. 2012;26 Suppl 2:3-11. 3. Gudjonsson JE, Elder JT. Psoriasis: epidemiology. Clin Dermatol 2007;25(2):535-46. 4. Weigle N, McBane S. Psoriasis. Am Fam Physician. 2013;87(9):626-33. 5. Burfield L, Burden AD. Psoriasis. J R Coll Physicians Edinb. 2013;43(4):334-8. 6. Menter A, Korman NJ, Elmets CA, et al. Guidelines of care for the management of psoriasis and psoriatic arthritis. Section 3. Guidelines of care for the management and treatment of psoriasis with topical therapies. J Am Acad Dermatol. 2009;60:643-59. 7. Menter A, Korman NJ, Elmets CA. Guidelines of care for the management of psoriasis and psoriatic arthritis: section 4. Guidelines of care for the management and treatment of psoriasis with traditional systemic agents. J Am Acad Dermatol. 2009;61(3):451-85. 8. Kupetsky EA, Keller M. Psoriasis vulgaris: an evidence-based guide for primary care. J Am Board Fam Med. 2013;26(6):787-801. 9. Kastarinen H, Oksanen T, Okkonen ED, et al. Topical anti-inflammatory agents for seborrheic dermatitis of the face or scalp. Cochrane Database Syst Rev. 2014 May 19;5:CD009446. 10. Hald M, Arendrup MC, Svejgaard EL, et al. Evidence-based Danish Guidelines for the Treatment of Malassezia-related Skin Diseases. Acta Derm Venereol. 2015;95:12.



# Enfermedades ampollosas

*Las enfermedades ampollosas agrupan un conjunto de patologías muy distintas, de causa autoinmune, en las que el rasgo común es la formación de ampollas<sup>1</sup>. Las ampollas se producen por un despegamiento de la epidermis como consecuencia de la aparición de anticuerpos contra proteínas que forman parte de las uniones intercelulares.*

**Dra. Natalia Sánchez Neila**

Servicio de Dermatología  
Hospital Univ. Ramón y Cajal. Madrid

# ENFERMEDADES AMPOLLOSAS

Dependiendo del tipo de proteína afectada, encontraremos dos tipos de ampollas:

→ **Ampollas flácidas:** cuando se ejerce presión sobre ellas no vuelven a su forma inicial. Se producen por la separación de la capa alta de la epidermis de su capa basal, ya que se ven afectados los desmosomas, es decir, las uniones intercelulares de los queratinocitos de la epidermis. Un ejemplo serían los pénfigos, enfermedades en las que los anticuerpos van dirigidos contra las desmogleínas que forman parte de los desmosomas.

→ **Ampollas tensas:** cuando se ejerce presión sobre ellas recuperan su forma inicial. Se producen por separación de la epidermis y la dermis, y la estructura principalmente afectada es el hemidesmosoma, que une los queratinocitos a la membrana basal. Un ejemplo sería el pénfigoide ampolloso en el que los anticuerpos irían dirigidos contra el colágeno XVII, proteína que forma parte de los hemidesmosomas.

Para el diagnóstico de las enfermedades ampollas es fundamental realizar una historia clínica (HC) detallada, haciendo especial hincapié en:

- Edad del paciente y lugar de procedencia.
- Si existen enfermedades concomitantes, especialmente tumores malignos y patología autoinmune.
- Dónde comenzó la enfermedad y ver si están afectadas las mucosas.

Además de la HC, suele ser necesario realizar una biopsia cutánea, así como mandar una muestra para realizar inmunofluorescencia, que es la forma en la que veremos el depósito de anticuerpos.

Ampollas tensas
<ul style="list-style-type: none"> <li>• Pénfigoide ampolloso: Ag BP 230 y BP 180/colágeno XVII</li> <li>• Pénfigoide de mucosas: BP 180/colágeno XVII, BP 230, laminina 232 y las integrinas <math>\alpha 6</math> y <math>\beta 4</math></li> <li>• Herpes <i>gestationis</i>: Ag BP 230 y BP 180/colágeno XVII</li> <li>• Dermatitis herpetiforme: anti-transglutaminasa</li> </ul>
Ampollas flácidas
<ul style="list-style-type: none"> <li>• Pénfigos: desmogleína</li> </ul>

## PÉNFIGOS<sup>1-3</sup>

### 1 DESCRIPCIÓN

La palabra pénfigo viene del griego «pemphix», que significa ampolla. Se produce por autoanticuerpos contra proteínas de la epidermis, principalmente inmunoglobulina G (IgG). Estas proteínas son las desmogleínas, que se encuentran formando parte de los desmosomas. Esto conlleva la formación de ampollas que afectan principalmente a la mucosa oral, y en ocasiones a la piel.

Estas ampollas son intraepidérmicas y por tanto, flácidas. El signo de Nikolsky es positivo.

### 3 DIAGNÓSTICO

HC + biopsia cutánea con inmunofluorescencia.

### 2 PRESENTACIÓN CLÍNICA

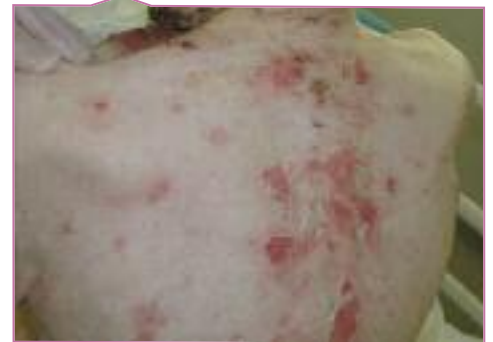→ La forma más grave y frecuente es el **pénfigo vulgar** (Fig. 1). Las lesiones suelen comenzar en la mucosa oral y en la mayoría de los pacientes puede ser la única localización, por lo que no es raro que inicialmente consulten al dentista. Las lesiones cutáneas pueden aparecer años después. Tal como comentábamos anteriormente, se trata de ampollas flácidas de contenido seroso que en este caso afectan sobre todo a la cara, cuero cabelludo, línea media del tronco, axilas e ingles.

→ Pueden existir asociación con otras enfermedades autoinmunes, así como con neoplasias, sobre todo hematológicas. En este último supuesto, lo consideraríamos un síndrome paraneoplásico<sup>3</sup>.

→ Existen otros tipos de pénfigos como el gravídico, el producido por fármacos...

→ Existen otros tipos de pénfigos, más infrecuentes pero menos graves, que no suelen afectar a las mucosas. Entre ellos cabe destacar una variedad conocida como «fuego selvagem»<sup>4</sup>. Es endémica de algunas zonas de Brasil y Colombia en las que abunda la mosca «simulium». Su picadura, y en concreto un antígeno que se encuentra en la saliva del insecto, desencadenaría una reacción autoinmune contra la desmogleína precipitando el desarrollo de la enfermedad.

**Figura 1** Pénfigo vulgar. Lo que se observan son erosiones en zonas de apoyo. Las lesiones no aparecen necesariamente sobre una base eritematosa



### 4 TRATAMIENTO

→ **Medidas generales:** reposición hidroelectrolítica, curas locales evitando la sobreinfección y fotoprotectores. No está indicado administrar antibioterapia sistémica de forma profiláctica.

→ **Fármacos:** la primera medida suelen ser los corticoides orales que se suelen asociar a vitamina D y calcio, ya que se suelen utilizar durante periodos prolongados. Otros tratamientos incluyen azatioprina, ciclofosfamida y rituximab (anticuerpo anti-CD20).

**Tabla 1**

**Pénfigo vulgar. Visión general de la enfermedad**

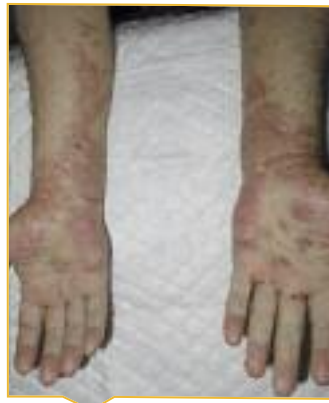<b>Paciente típico</b>	50-60 años Si tiene un tumor de base o proceso linfoproliferativo: síndrome paraneoplásico
<b>Clínica</b>	Inicio en forma de erosiones en cavidad oral. Posteriormente pueden aparecer las lesiones cutáneas (no en todos los pacientes)
<b>Diagnóstico</b>	Clínica + biopsia cutánea con muestra para inmunofluorescencia
<b>Tratamiento</b>	Corticoides orales, azatioprina y otros inmunosupresores

## PENFIGOIDE AMPOLLOSO<sup>1-5</sup>

### 1 DESCRIPCIÓN

El penfigoide ampolloso (Fig. 2) es la enfermedad ampollosa más frecuente que suele debutar en personas mayores de 60 años, con cierto predominio masculino.

Se producen anticuerpos contra proteínas de los hemidesmosomas de la membrana basal epidérmica, es decir, aquellas estructuras que unen los queratinocitos basales a la membrana. Estas proteínas son los antígenos del penfigoide ampolloso 230 kD y el 180 kD (este último también se le conoce como colágeno XVII).



**Figura 2** Penfigoide ampolloso. Obsérvese la aparición de ampollas sobre placas de aspecto eczematoso. La edad avanzada del paciente que consultó por estas lesiones dio la pista para el diagnóstico

### 2 PRESENTACIÓN CLÍNICA

- El síntoma más constante es el prurito, que puede preceder al desarrollo de las lesiones cutáneas. Posteriormente comienzan a aparecer las lesiones cutáneas, que tienen un aspecto eczematoso y/o urticarial, y sobre ellas se desarrollan posteriormente ampollas tensas. El signo de Nikolsky es negativo y las mucosas no se suelen afectar.
- Suele cursar en brotes y responder bien al tratamiento. Su pronóstico es más benigno que el del pénfigo vulgar.
- Recientemente se ha visto que puede ser desencadenado por los inhibidores de la dipeptil-peptidasa<sup>4</sup> (antidiabéticos orales)<sup>5</sup> y se ha asociado a enfermedades neurológicas<sup>6</sup>.

### 3 DIAGNÓSTICO

- HC + biopsia con inmunofluorescencia (se aprecia depósito de IgG + C3 a lo largo de la membrana basal).

### 4 TRATAMIENTO

- En formas localizadas o poco extensas se utilizan corticoides tópicos de alta potencia como el clobetasol.
- En formas más graves se utilizarán tratamientos sistémicos como corticoides orales, azatioprina, la asociación de doxiciclina con niacinamida y rituximab.

**Tabla 2** Penfigoide ampolloso. Visión general de la enfermedad

<b>Paciente típico</b>	Mayores de 60 años
<b>Clínica</b>	Debuta como prurito que puede llegar a ser muy intenso. Posteriormente aparecen las ampollas que asientan sobre placas de aspecto eczematoso o urticarial.
<b>Diagnóstico</b>	Clínica + biopsia cutánea con muestra para inmunofluorescencia
<b>Tratamiento</b>	Comenzar con corticoides tópicos de alta potencia (clobetasol). Si no hay respuesta o es insuficiente: corticoides orales, azatioprina y otros inmunosupresores

## HERPES GESTATIONIS O PENFIGOIDE DEL EMBARAZO<sup>1,7,8</sup>

### 1 DESCRIPCIÓN

Se trata de una enfermedad infrecuente, similar al penfigoide ampolloso, que suele aparecer durante el embarazo. La mayoría de las mujeres son multíparas. Se produce por la presencia de autoanticuerpos dirigidos contra los hemidesmosomas de la membrana basal epidérmica. En concreto, se trata de las mismas proteínas que en el caso del penfigoide ampolloso, los antígenos BP 180 y BP 230.

### 3 DIAGNÓSTICO

HC + biopsia cutánea con muestra para inmunofluorescencia (mismos hallazgos que para el penfigoide ampolloso). El prurito en las embarazadas es una patología muy frecuente, por lo que es muy importante hacer diagnóstico diferencial con otras patologías:

- **Erupción polimorfa del embarazo:** es el cuadro más frecuente que cursa con prurito en el embarazo. Cursa con lesiones cutáneas de aspecto urticarial que aparecen sobre las estrías del abdomen. Típicamente aparece en primíparas durante el tercer trimestre y se cree que es consecuencia de la distensión de la piel.
- **Colestasis intrahepática del embarazo:** cursa con prurito palmo-plantar sin lesiones cutáneas. La madre presenta ictericia por el aumento de bilirrubina. Existe riesgo de parto prematuro y la madre tiene altas probabilidades de que se repita el cuadro en embarazos posteriores.

### 2 PRESENTACIÓN CLÍNICA

- El primer síntoma es el prurito durante las primeras semanas de gestación, que puede preceder a la erupción cutánea.
- Posteriormente aparecen las lesiones cutáneas que suelen iniciarse en la zona periumbilical. Más adelante las lesiones se extienden al resto del abdomen, muslos, palmas y plantas. Se trata de placas de aspecto eczematoso o urticarial sobre las que posteriormente se desarrollarán vesículas y/o ampollas.
- La afectación mucosa es infrecuente.
- Las lesiones tienden a mejorar en las últimas semanas del embarazo pero empeoran tras el parto, persistiendo durante 3-4 meses.
- En algunos casos, el recién nacido se ve afectado por el paso de anticuerpos maternos a través de la placenta. Las lesiones son transitorias y curan espontáneamente.
- El cuadro suele recidivar en embarazos posteriores, apareciendo en fases más precoces y presentando un curso más intenso y severo. A veces también recidiva con la menstruación, por lo que las pacientes precisan tomar anovulatorios.

### 4 TRATAMIENTO

- Durante el embarazo se pueden administrar corticoides tópicos y antihistamínicos orales. En casos más graves se pueden administrar corticoides orales.
- Durante el posparto se pueden emplear otros fármacos como sulfona y otros inmunosupresores.

**Tabla 3** Herpes gestationis o penfigoide gestacional. Visión general de la enfermedad

<b>Paciente típico</b>	Embarazadas Más frecuente en multíparas
<b>Clínica</b>	Inicio como prurito muy intenso. Posteriormente aparecen placas urticariales con afectación característica de la zona periumbilical sobre las que aparecen las ampollas
<b>Diagnóstico</b>	Clínica + biopsia cutánea con muestra para inmunofluorescencia Hay que hacer diagnóstico diferencial con la erupción polimorfa del embarazo y la colestasis gravídica
<b>Tratamiento</b>	Corticoides tópicos y antihistamínicos. Si son necesarios, corticoides orales

## PENFIGOIDE CICATRICIAL O DE MUCOSAS<sup>1,7</sup>

### 1 DESCRIPCIÓN

- Se caracteriza por la aparición de ampollas en mucosas que al cicatrizar dejan cicatrices retráctiles. Afecta a personas de edad avanzada pero algo más jóvenes que en el penfigoide ampoloso.
- Se produce por la presencia de autoanticuerpos contra proteínas que forman parte de los hemidesmosomas de la membrana basal: BP 180/colágeno XVII, BP 230, laminina 232 y las integrinas  $\alpha 6$  y  $\beta 4$ .

### 3 DIAGNÓSTICO

- Además de la HC, es imprescindible la biopsia cutánea con muestra para inmunofluorescencia. Se apreciarán depósitos lineales de IgG (a veces IgA o IgM) y complemento.

### 4 TRATAMIENTO

- Es fundamental un enfoque multidisciplinario.
- En los pacientes con lesiones orales y cutáneas el tratamiento suele consistir en corticoides tópicos solos o bien en combinación con fármacos antiinflamatorios como tetraciclinas asociadas a nicotinamida.
- En casos más graves el tratamiento de primera elección es la dapsona. Si no hay respuesta pasaremos a los corticoides orales y/u otros inmunosupresores como azatioprina o ciclofosfamida.

### 2 PRESENTACIÓN CLÍNICA

- En la boca, lo que se puede apreciar es eritema con erosiones y úlceras recubiertas con pseudomembranas. No es habitual la aparición de cicatrices en esta localización.
- Las lesiones oculares comienzan como una conjuntivitis unilateral o bilateral inespecífica que progresivamente avanza a la formación de cicatrices. Con el tiempo pueden aparecer triquiasis y entropión que dan lugar a la aparición de úlceras. Todas estas alteraciones pueden producir ceguera.
- Las lesiones en genitales pueden desencadenar una estenosis uretral en el varón y en la mujer fusión de los labios menores.
- Puede afectarse también la mucosa nasal, la mucosa laríngea y la esofágica.
- La piel se afecta en el 25% de los casos. Las lesiones son escasas y suelen aparecer en la parte superior del tronco. Las ampollas asientan sobre placas eritematosas. Curan dejando cicatrices atróficas y quistes de milium.

Tabla 4 Penfigoide de mucosas. Visión general de la enfermedad

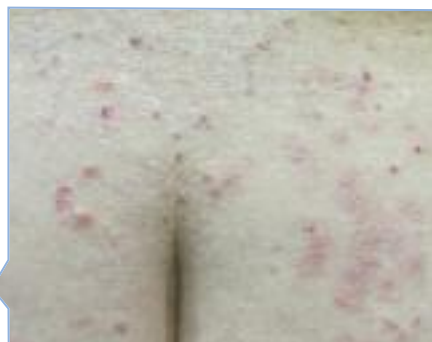<b>Paciente típico</b>	A partir de los 55 años aproximadamente
<b>Clínica</b>	Inicio en forma de erosiones en cavidad oral Pueden afectarse otras mucosas como la conjuntival, produciéndose ceguera. También puede haber lesiones en la mucosa esofágica, traqueal, genital...
<b>Diagnóstico</b>	Clínica + biopsia cutánea con muestra para inmunofluorescencia
<b>Tratamiento</b>	Corticoides orales, azatioprina y otros inmunosupresores. Requiere un tratamiento multidisciplinario en función de la localización

## DERMATITIS HERPETIFORME<sup>1,9</sup>

### 1 DESCRIPCIÓN

- Se trata de una enfermedad autoinmune que se asocia a la enfermedad celiaca, una enteropatía por sensibilidad al gluten. Suele afectar a adultos jóvenes, con cierto predominio masculino. La enfermedad celiaca suele ser subclínica en la gran mayoría de los casos.
- La ingesta de gluten en estos individuos susceptibles provoca la aparición de anticuerpos antigliadina y antitransglutaminasa tisular (transglutaminasa 2). Posteriormente estos anticuerpos reaccionarían contra una proteína similar que se encuentra en la piel, la transglutaminasa epidérmica (transglutaminasa 3), y provocarían la enfermedad.

**Figura 3** Dermatitis herpetiforme. Obsérvese la distribución de estas lesiones en la zona glútea. Son muy pruriginosas y muchas veces lo único que observamos son pápulas eritematosas excoriadas



### 2 PRESENTACIÓN CLÍNICA

- Los pacientes se quejan de importante prurito. Es típico que las lesiones asientan característicamente de forma simétrica en superficies de extensión (codos, glúteos, región sacra, cuero cabelludo, rodillas y nuca) formando vesículas, aunque a veces el picor es tan intenso que lo único que observamos son excoriaciones, erosiones y lesiones de eccema crónico (Fig.3).

- Las mucosas no se suelen afectar.

### 3 DIAGNÓSTICO

- Solicitar perfil de autoanticuerpos de enfermedad celiaca: anti-reticulina, anti-endomisio, anti-gliadina y anti-transglutaminasa.
- Biopsia cutánea con muestra para inmunofluorescencia (se aprecian depósitos granulares de IgA a lo largo de la unión dermoepidérmica).

### 4 TRATAMIENTO

- **Realizar una dieta sin gluten** mejora no solo las lesiones cutáneas, sino también las intestinales. Puede producir una remisión completa sin necesidad de tomar fármacos.
- **Sulfona (dapsona)**: cuando las lesiones no se controlan solo con la dieta.

Tabla 5 Dermatitis herpetiforme. Visión general de la enfermedad

<b>Paciente típico</b>	Pacientes jóvenes
<b>Clínica</b>	Prurito intenso y lesiones en zonas de extensión que se distribuyen de forma bilateral y simétrica La clínica de la enteropatía por gluten puede ser subclínica
<b>Diagnóstico</b>	Clínica + anticuerpos anti-endomisio, anti-gliadina y anti-transglutaminasa Biopsia cutánea con muestra para inmunofluorescencia
<b>Tratamiento</b>	Dieta sin gluten En casos refractarios, dapsona

## OTRAS ENFERMEDADES QUE CURSAN CON LA APARICIÓN DE AMPOLLAS

### Patología producida por el virus del herpes

→ **Herpes simple** (Fig. 4): el tipo I produce clásicamente el herpes labial y el tipo II el herpes genital, aunque ambos pueden producir lesiones en las dos localizaciones. La clínica típica cursa con pródromos a nivel local que incluyen parestesias, escozor... Posteriormente aparecen las vesículas arracimadas de contenido claro sobre una base eritematosa. Durante la primoinfección, tanto las lesiones como los pródromos son más intensos.

→ **Varicela-zóster:**

- En la primoinfección se produce la varicela. Cursa con pródromos inespecíficos con febrícula, tos..., tras los que aparece el clásico exantema «en cielo estrellado». Se define así porque en un mismo momento podemos encontrar lesiones en fase de vesícula/ampolla, así como en fase de costra.
- Las recurrencias se producen en forma de herpes zóster (Fig. 5) que consiste en la aparición de ampollas/vesículas sobre una base eritematosa en el territorio de un nervio. El trayecto metamérico de las lesiones es la base para el diagnóstico. Suele afectar a personas mayores de 50 años y asociar bastante dolor.

### Impétigo ampolloso

→ Es una enfermedad típica de la edad infantil, causada por *Staphylococcus aureus*. La clínica consiste en ampollas flácidas de contenido purulento que rápidamente se rompen dejando erosiones superficiales. Las lesiones suelen localizarse alrededor de los orificios naturales. Puede haber contactos cercanos afectos. No afecta a mucosas.

### Traumáticas

→ **Quemaduras:** preguntar siempre por la exposición a materiales calientes, sobre todo si las lesiones son localizadas.

→ **Apoyo prolongado** (Fig. 6): en las personas que permanecen inmóviles durante mucho tiempo se produce necrosis de la piel e incluso de tejidos más profundos. Es la base de las úlceras por presión y de las ampollas del coma. Hay que sospecharlo en personas encamadas que presentan las lesiones en zonas de apoyo.

### Toxicodermias

Dentro de las toxicodermias que pueden producir ampollas encontramos el eritema exudativo multiforme, el síndrome de Stevens Johnson y la necrólisis epidérmica tóxica. Todos ellos son espectros de una misma enfermedad.

→ **Eritema exudativo multiforme** (Fig. 8): aunque puede estar producido por fármacos, lo más probable es que sea secundario a la infección por el virus del herpes simple o el *Mycoplasma*. La clínica típica consiste en la aparición de lesiones en diana (que pueden presentar ampolla en el centro) durante o tras el transcurso de un episodio de herpes simple, oral o genital. Las lesiones suelen localizarse en codos, rodillas... pueden afectarse las palmas de las manos y de forma leve la mucosa oral.

→ **Síndrome de Stevens Johnson:** casi siempre está producido por fármacos. Consiste en una entidad de mayor gravedad dentro del espectro. La afectación mucosa es mayor (tanto en severidad como en cantidad de mucosas afectadas) y las lesiones cutáneas son dianas atípicas. Se produce despegamiento cutáneo con signo de Nikolsky positivo en menos del 30% de la superficie corporal. El paciente presenta mal estado general. Es un cuadro potencialmente grave.

→ **Necrólisis epidérmica tóxica:** casi en la totalidad de los pacientes se produce también por fármacos. Se produce gran afectación mucosa: oral, genital, conjuntival... y despegamiento cutáneo en más del 30% de la superficie corporal. Es un cuadro muy grave y el manejo es similar al de un gran quemado.

### Enfermedad mano-pie-boca

→ Afecta comúnmente a bebés y niños pequeños. Se caracteriza por fiebre, dolor faríngeo y aparición de lesiones rojizas/vesiculosas en la farínge, las manos y los pies. Está producida por el virus Coxsackie y el tratamiento es sintomático.

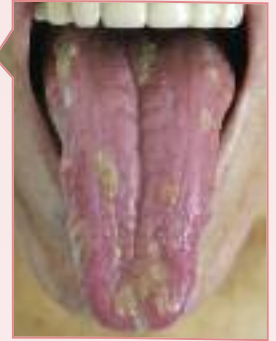### Eccemas

→ En algunos casos los eccemas muy agudos pueden presentar ampollas y/o vesículas de contenido seroso. Esto ocurre en el caso del **eccema dishidrótico** (vesículas en caras laterales de los dedos que tienden a recaer en verano) y el **ponfóliz** (variedad de eccema muy agudo que cursa con grandes ampollas) (Fig. 7).

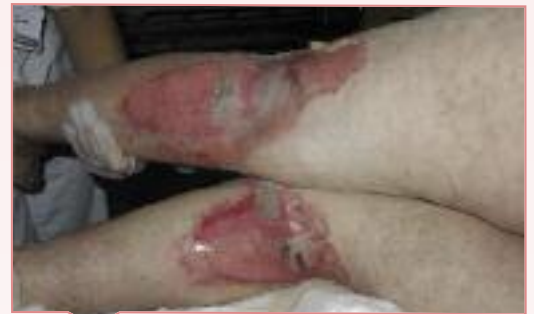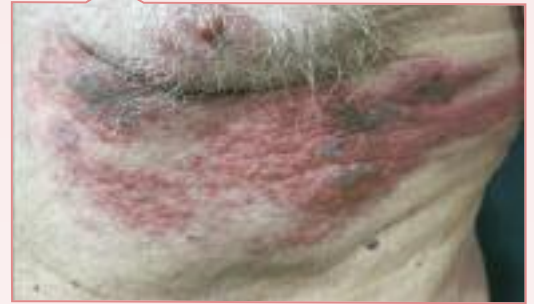### Fitofotodermatitis

→ Algunas plantas (como los cítricos, la higuera...) provocan que la piel sea mucho más sensible a la luz solar, por lo que tras el contacto con estas sustancias y la exposición solar posterior, se produce una quemadura que puede presentar eritema y ampollas.

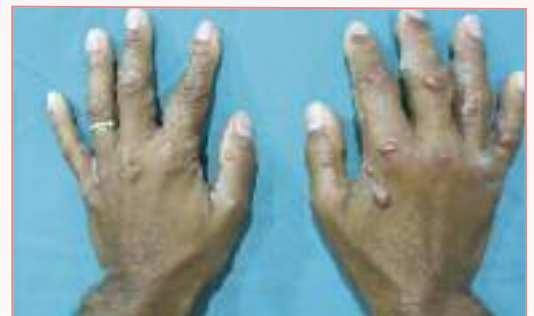**Figura 4** Herpes simple. Lesiones herpéticas vesiculosas en mucosa lingual



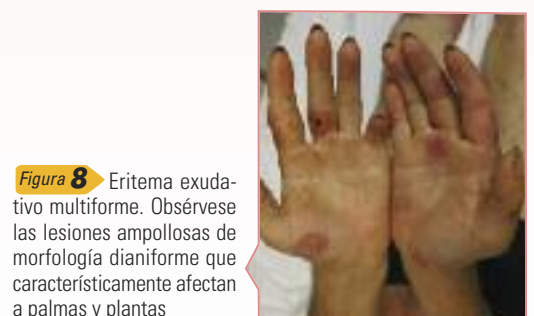**Figura 5** Herpes zóster. Obsérvese la característica distribución de las lesiones de forma metamérica, afectando únicamente a un lado



**Figura 6** Ampollas del coma. Esta paciente fue encontrada en su domicilio después de estar 24 horas inconsciente en la postura del mahometano (la forma en la que rezan los musulmanes). Estas ampollas solo aparecen en las zonas de roce, por lo que vemos que el resto de la piel está completamente sana



**Figura 7** Ponfóliz. Este paciente, de mediana edad, consultó por estas ampollas en manos y pies, muy pruriginosas que habían aparecido el día anterior



**Figura 8** Eritema exudativo multiforme. Obsérvese las lesiones ampollas de morfología dianaforme que característicamente afectan a palmas y plantas

## RECOMENDACIONES PRÁCTICAS

1. Desde la consulta de Atención Primaria se pueden ir instaurando corticoides tópicos de alta potencia y antihistamínicos para el prurito si fuese necesario
2. Ante un brote importante se pueden dar ciclos de corticoides orales y remitir con carácter preferente al dermatólogo
3. En el caso de la dermatitis herpetiforme, se pueden solicitar los anticuerpos de enfermedad celiaca y, si son positivos, suspender el gluten de la dieta

## CRITERIOS DE DERIVACIÓN

<b>Normal</b>	En general, deben derivarse todas las enfermedades ampollas para establecer un diagnóstico correcto
<b>Preferente</b>	<ul style="list-style-type: none"> <li>• Embarazo</li> <li>• Afectación mucosa conjuntival, genital...</li> <li>• Formas extensas de la enfermedad</li> </ul>

## RESUMEN

<b>Historia clínica</b>	<p>Ante un paciente que presenta ampollas es muy importante hacer una buena historia clínica que nos ayude a orientar el diagnóstico</p> <p>Antes de sospechar una enfermedad ampollas hay que descartar otras causas</p>
<b>Prestar especial importancia...</b>	<ul style="list-style-type: none"> <li>• Ingesta de fármacos nuevos</li> <li>• Traumatismos, quemaduras...</li> <li>• Edad del paciente</li> <li>• Localización, distribución (mirar si es metamérica)...</li> <li>• Presencia de síntomas acompañantes: prurito, dolor, fiebre...</li> </ul>
<b>Diagnóstico</b>	Enfermedad ampollas frente a otras
<b>Tratamiento</b>	<ul style="list-style-type: none"> <li>• Empezar con corticoides tópicos</li> <li>• Si el brote es extenso y el paciente ya tiene un diagnóstico de certeza, pautar corticoides orales y remitir al especialista</li> </ul>

## BIBLIOGRAFÍA

1. Camacho FM, Moreno JC, Conejo-Mir J. Manual de Dermatología. Editorial Aula Médica (2010).
2. Sánchez-Perez J, García-Díez A. Pénfigo. Actas Dermosifiliogr. 2005;96:329-56.
3. Zhu X, Zhang B. Paraneoplastic pemphigus. J Dermatol. 2007;34:503-11.
4. Ramos W, Chacon GR, Galarza C, Gutierrez EL, Smith ME, Ortega-Loayza AG. Endemic pemphigus in the Peruvian Amazon: epidemiology and risk factors for the development of complications during treatment. An Bras Dermatol. 2012;87(6):838-45.
5. Béné J, Jacobsoone A, Coupe P, Auffret M, Babai S, Hillaire-Buys D, Jean-Pastor MJ, Vonarx M, Vermersch A, Tronquoy AF, Gautier S. Bullous pemphigoid induced by vildagliptin: a report of three cases. Fundam Clin Pharmacol. 2015;29(1):112-4.
6. Gambichler T, Segert H, Höxtermann S, Schmitz L, Altmeyer P, Teegen B. Neurological disorders in patients with bullous pemphigoid: clinical and experimental investigations. J Eur Acad Dermatol Venereol. 2015;29(9):1758-62.
7. Suárez-Fernández R, España-Alonso A, Herrero-González JE, Mascaró-Galy JM. Manejo práctico de las enfermedades ampollas autoinmunes más frecuentes. Actas Dermosifiliogr. 2008;99:441-55.
8. Henry S. Recognizing presentations of pemphigoid gestationis: a case study. Case Rep Obstet Gynecol. 2014;2014:415163.
9. Hernandez L, Green PH. Extraintestinal manifestations of celiac disease. Curr Gastroenterol Rep. 2006;8(5):383-9.

# Manifestaciones cutáneas de las enfermedades sistémicas

*Numerosas enfermedades sistémicas se acompañan de manifestaciones cutáneas, siendo en ocasiones estas manifestaciones las primeras en ocurrir. Los pacientes con endocrinopatías, enfermedades metabólicas, enfermedades autoinmunes como las conectivopatías e incluso enfermedades tumorales pueden consultar por múltiples problemas cutáneos y es importante conocer las manifestaciones de los mismos, así como las enfermedades asociadas, para hacer un diagnóstico y tratamiento correcto tanto del síntoma cutáneo como de la patología subyacente.*

**Dra. Marta Urech García de la Vega**

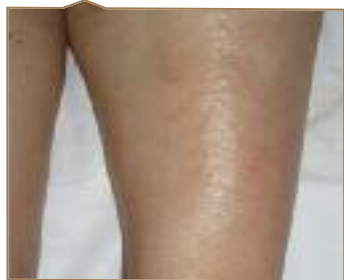Servicio de Dermatología  
Hospital Univ. Ramón y Cajal. Madrid

## MANIFESTACIONES CUTÁNEAS DE LAS ENFERMEDADES TIROIDEAS

## DESCRIPCIÓN

Las enfermedades tiroideas, en su conjunto, constituyen una de las primeras causas de endocrinopatía en la población general. Las hormonas tiroideas son potentes reguladoras del metabolismo sistémico, incluyendo la homeostasis cutánea. Así, están implicadas en la proliferación y diferenciación fibroblástica y queratinocítica, en la producción de sebo, e incluso en la génesis y crecimiento del pelo. Por ello, la disfunción tiroidea se acompaña en la mayoría de los casos de signos y síntomas cutáneos, que dependerán del tipo de disfunción presente (sea hiper- o hipotiroidismo), y también de la enfermedad que ha causado la disfunción.

**Figura 1** Mixedema pretibial. Se aprecia un engrosamiento cutáneo con aspecto en «piel de naranja» en una paciente con enfermedad de Graves. Por cortesía de la Dra. Lucía Turrión



## PRESENTACIÓN CLÍNICA

→ El **hipotiroidismo** se acompaña principalmente de piel fría, pálida y seca, pelo quebradizo, fragilidad ungüeal e intolerancia a las bajas temperaturas. En la cara aparecen signos clínicos de gran valor como son la alopecia de la cola de la ceja (signo de Hertogue), la macroglosia y el aspecto «aletargado» del paciente. Cuando la causa del hipotiroidismo es el déficit de yodo o una tiroiditis autoinmune (tiroiditis de Hashimoto), puede aparecer además bocio. El mixedema generalizado, debido a un depósito de mucopolisacáridos y agua en dermis, es menos frecuente pero muy característico.

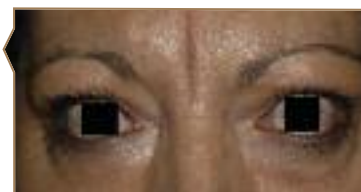→ En cuanto al **hipertiroidismo**, el paciente suele presentar piel caliente y húmeda, con ocasionales episodios de *flushing*, y a veces acompañado de hiperpigmentación, más pronunciada en palmas, plantas y mucosas. El pelo es fino y a veces aparecen placas de alopecia difusa. Por último, la enfermedad de Graves (EG) merece mención aparte dado que se acompaña de manifestaciones cutáneas propias, como el mal llamado mixedema pretibial (Fig. 1), ya que puede manifestarse también en otras localizaciones. La oftalmopatía tiroidea (Fig. 2) aparece hasta en el 25% de los casos de EG y se debe a un aumento de síntesis y depósito de mucopolisacáridos en la grasa retroorbitaria y musculatura extraocular. Además, todas las alteraciones tiroideas de naturaleza autoinmune pueden acompañarse de otras enfermedades autoinmunes como el vitíligo, la alopecia areata o la dermatitis herpetiforme.

**Tabla 1** Manifestaciones cutáneas de las enfermedades tiroideas

Hipotiroidismo*	Hipertiroidismo*
Mixedema generalizado	Enfermedad de Graves: mixedema pretibial/dermopatía tiroidea, oftalmopatía, bocio difuso, acropaquias tiroideas
Cambios faciales: alopecia de cola de cejas, edema periorbitario, edema de labios, macroglosia, facies hipomímica, pelo quebradizo, alopecia difusa	Cambios faciales: <i>flushing</i> , hiperpigmentación de mucosa oral, pelo fino, alopecia difusa
Manifestaciones inespecíficas: piel fría y seca, palidez cutánea. Pseudoictericia por acúmulo de carotenos	Manifestaciones inespecíficas: piel caliente y húmeda, hiperpigmentación palmoplantar
Bocio (masa visible y palpable en área anterocervical)	Uñas de Plummer

\*En enfermedades tiroideas autoinmunes, es frecuente la asociación con otras patologías relacionadas, como el vitíligo o la alopecia areata

**Figura 2** Oftalmopatía distiroidea. Exoftalmos en la misma paciente de la figura 4. Por cortesía de la Dra. Lucía Turrión



## DIAGNÓSTICO

El diagnóstico de las manifestaciones cutáneas asociadas a la enfermedad tiroidea suele ser clínico, aunque algunas manifestaciones como la alopecia difusa sí pueden requerir la realización de biopsia cutánea para descartar otras patologías asociadas.

Ante la sospecha de enfermedad tiroidea conviene realizar, previo a la derivación, un *screening* de tiroidopatía. Desde el punto de vista de función tiroidea cabe recordar que la EG, aunque clásicamente asociada a hipertiroidismo, también puede presentarse con hipotiroidismo (Fig. 3).

## TRATAMIENTO

El tratamiento de las manifestaciones cutáneas de la enfermedad tiroidea se resume en la Fig. 3. Principalmente se debe tratar la causa subyacente, derivando a un Endocrinólogo cuando sea necesario. Algunas manifestaciones cutáneas mejoran con el tratamiento de la enfermedad tiroidea, sin embargo, otras como el mixedema pretibial o la oftalmopatía presentan un curso independiente al de la enfermedad y suelen requerir tratamiento específico<sup>1</sup>.

**Figura 3** Actitud ante sospecha de una manifestación cutánea de enfermedad tiroidea

1. Diagnosticar y tratar la enfermedad de base
<ul style="list-style-type: none"> <li>Anamnesis y exploración física</li> <li>Analítica completa con tiotropina (TSH). Añadir FT4/T3 si TSH anormal o sospecha hiper/hipotiroidismo central. Añadir anticuerpos antiperoxidasa si TSH alterada</li> <li>Ecografía tiroidea si sospecha de nódulos</li> </ul>
2. Medidas generales - Tratamiento sintomático
<ul style="list-style-type: none"> <li>Emolientes</li> <li>Protección frente a bajas (hipotiroidismo) y altas (hipertiroidismo) temperaturas</li> </ul>
3. Tratamientos específicos
<p><b>Mixedema pretibial:</b> terapia compresiva, corticoides tópicos y orales, cirugía, octreótido, pentoxifilina</p> <p><b>Oftalmopatía Graves:</b> elevación cabecero, lágrima artificial, AINE. En casos graves: corticoterapia oral, radioterapia, cirugía</p> <p><b>Bocio:</b> Dieta; evitar alimentos bociógenos. Valorar suplementación de yodo. Cirugía si compresivo</p>

**Tabla 2** Criterios de derivación a Dermatología de un paciente con manifestaciones cutáneas de enfermedad tiroidea

1. No respuesta a tratamiento estándar y de enfermedad de base
2. Presencia de alopecia en placas
3. Presencia de manifestaciones atípicas
4. Duda diagnóstica



# MANIFESTACIONES CUTÁNEAS DE LA DIABETES MELLITUS

## 1 DESCRIPCIÓN

La diabetes mellitus (DM) es una enfermedad altamente prevalente en nuestro medio, con una incidencia en aumento. Los pacientes con diabetes presentan alteraciones cutáneas que se pueden dividir en dos grandes grupos: uno, el de las enfermedades infecciosas, que se originan por las alteraciones en el sistema inmune del paciente; y otro, el de las manifestaciones no infecciosas debidas al papel de la insulina en la homeostasis cutánea<sup>2</sup>.

## 2 PRESENTACIÓN CLÍNICA

Los pacientes con DM presentan con mayor frecuencia enfermedades infecciosas mucocutáneas como infecciones por *Candida* spp., foliculitis, o impétigo. También presentan mayor frecuencia de infecciones de partes blandas como la erisipela y la celulitis (Fig. 4).

En los pacientes diabéticos es más frecuente el desarrollo de infecciones por gérmenes como *Pseudomonas aeruginosa*, responsable de la otitis externa maligna, una infección localizada en el conducto auditivo externo que requiere tratamiento urgente dado el alto riesgo de complicaciones asociadas.

→ La manifestación clínica no infecciosa más frecuente en los pacientes con DM es la **dermatopatía diabética**, presente hasta en el 40% de los casos. Esta consiste en el desarrollo de máculas y pápulas eritematosas, con posterior aparición de placas de color marrónáceo y cicatrices atróficas, generalmente en región pretibial.

→ La **acantosis nigricans** es también frecuente aunque poco específica, y cursa con aparición de placas hiperpigmentadas de superficie aterciopelada en pliegues axilares y ocasionalmente cervicales.

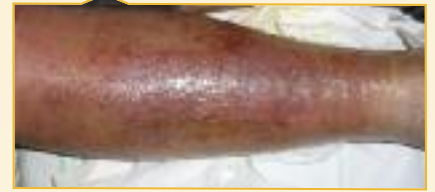→ La **necrobiosis lipóidica** (Fig. 5), de patogenia aún poco conocida, aparece en forma de placas de borde sobrelevado y violáceo, y centro amarillento y atrófico, con telangiectasias prominentes y posible ulceración. Se localiza característicamente en área pretibial.

→ El **granuloma anular** (Fig. 6) consiste en el desarrollo de pápulas color piel o levemente violáceas, que crecen de manera centrífuga dejando un centro de piel sana y adoptando morfología circular. Se localizan generalmente en zonas de extensión como los codos y en dorso de las manos. Al igual que la necrobiosis lipóidica, su asociación con la DM es bien conocida, aunque no es constante.

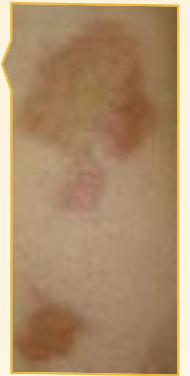→ La **bullosis diabeticorum** (Fig. 7) cursa con aparición de ampollas tensas, de contenido seroso, asintomáticas y sin traumatismo previo evidente, sobre base de piel sana, frecuentemente en extremidades, y con tendencia a la resolución espontánea en pocas semanas.

→ El **pie diabético** (Fig. 8) merece mención aparte, ya que en su patogenia se combinan causas no infecciosas, como la neuropatía y la microangiopatía diabética, y frecuentemente empeoramiento debido a sobreinfección de las lesiones<sup>2</sup>.

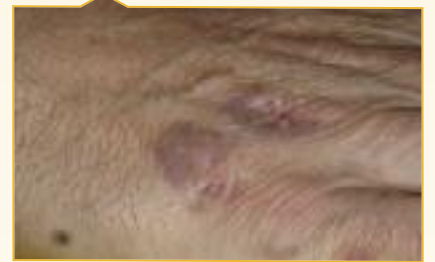**Figura 4** Erisipela en paciente diabético. Placa eritematosa de superficie brillante y aspecto en «piel de naranja». Se acompaña de dolor, fiebre y malestar general



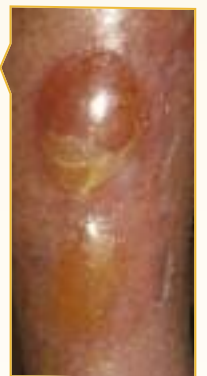**Figura 5** Necrobiosis lipóidica. Placas ovaladas, de borde eritematovioláceo y centro amarillento con atrofia cutánea y telangiectasias. Por cortesía del Dr. Sergio Vañó



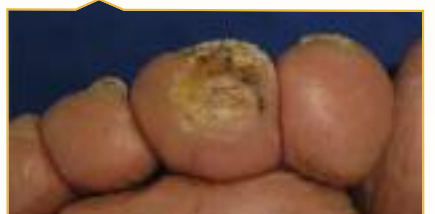**Figura 6** Granuloma anular. Pápulas y placas coalescentes, de color piel o levemente eritematovioláceo, localizadas en dorso de manos y pies, con involución central. Por cortesía de la Dra. Lucía Turrión



**Figura 7** Bullosis diabeticorum. Gran ampolla de contenido seroso estéril, asintomática, en región pretibial de paciente diabético sin antecedentes de traumatismo previo



**Figura 8** Pie diabético. Úlcera en pulpejo del tercer dedo en paciente diabético. Obsérvese la gran hiperqueratosis que rodea la úlcera, signo de traumatismo crónico en la zona



**Tabla 3** Manifestaciones cutáneas de la diabetes mellitus

Infecciosas	No infecciosas
<ul style="list-style-type: none"> <li>• Candidiasis mucocutáneas (vulvovaginitis, estomatitis, intértrigo)</li> <li>• Dermatofitosis (tinea cruris, pie de atleta)</li> <li>• Impétigo y foliculitis</li> <li>• Otitis externa maligna (<i>P. aeruginosa</i>)</li> <li>• Fascitis necrotizante</li> </ul>	<ul style="list-style-type: none"> <li>• Dermopatía diabética (la más frecuente)</li> <li>• Acantosis nigricans</li> <li>• Bullosis diabeticorum</li> <li>• Necrobiosis lipóidica</li> <li>• Granuloma anular</li> </ul>
<b>Pie diabético</b>	

## 3 DIAGNÓSTICO

El diagnóstico inicial de los trastornos cutáneos asociados a diabetes mellitus es fundamentalmente clínico. Las infecciones por *Candida*, foliculitis e impétigo no requieren realización de biopsia cutánea, pero puede ser útil la toma de cultivo en formas clínicas atípicas o que no responden al tratamiento empírico.

La celulitis y la erisipela se acompañan de manifestaciones sistémicas como fiebre o malestar general, y en pacientes diabéticos puede ser útil la realización de analítica sanguínea si hay datos de gravedad acompañante. Las manifestaciones no infecciosas de la DM pueden ser más difíciles de diagnosticar, y en caso de duda la biopsia cutánea suele ser dirimente. En lesiones típicas está justificada la realización de un tratamiento empírico y el control evolutivo sin otras pruebas a priori.

**Tabla 4** Clínica y tratamiento de las enfermedades asociadas a DM

Manifestación	Clínica	Tratamiento
<b>Necrobiosis lipóidica</b>	Placas amarillentas atróficas de borde rojizo en área pretibial	Corticoide tópico o intralesional, tacrólimus tópico, vitamina E tópica, terapia fotodinámica
<b>Granuloma anular</b>	Pápulas y placas circulares color piel en zonas de extensión	Corticoide tópico e intralesional, tacrólimus tópico, fototerapia
<b>Bullosis diabeticorum</b>	Ampollas tensas de contenido seroso asintomáticas	Lavado con jabones antisépticos, evitar traumatismos (no pinchar salvo dolor o sospecha de infección)
<b>Otitis externa maligna</b>	Otorrea, otalgia, tejido de granulación en conducto auditivo externo. Fiebre y malestar general	Antibióticos con cobertura para <i>Pseudomonas aeruginosa</i> , por vía parenteral y tópica. Desbridamiento quirúrgico

## 4 TRATAMIENTO

→ Las **manifestaciones infecciosas** se han de tratar con antibióticos adaptados al agente etiológico de sospecha. En caso de infección cutánea o genital por *Candida*, la terapia tópica con imidazólicos dos veces al día durante dos semanas suele ser suficiente. Si se trata de infección de la mucosa oral, los enjuagues con nistatina o miconazol están indicados. Las infecciones bacterianas superficiales como la foliculitis o el impétigo se resuelven con la aplicación dos veces al día de antibióticos tópicos como la mupirocina, el ácido fusídico o la eritromicina. Infecciones más profundas como la celulitis o la erisipela requieren tratamiento oral, con adecuada cobertura para *Pseudomonas aeruginosa*.

→ Las **manifestaciones no infecciosas** como la acantosis nigricans no requieren más tratamiento que el de la DM. En casos como el granuloma anular o la necrobiosis lipóidica pueden estar indicadas otras terapias con corticoide tópico o inmunomoduladores como el tacrólimus. El pie diabético requiere un manejo multidisciplinar principalmente por parte del médico de Atención Primaria, de la Enfermería y del Cirujano correspondiente (Tabla 5)<sup>2</sup>.

**Tabla 5** Recomendaciones prácticas a pacientes con pie diabético

1. Valoración periódica por su médico de Atención Primaria y adecuado cumplimiento terapéutico	5. Cortar las uñas rectas y no excesivamente
2. Uso de calzado cómodo, preferentemente holgado y de cuero, sin costuras internas. Evitar caminar descalzo	6. Ejercicio físico moderado, no traumático
3. Higiene diaria con agua templada y jabón suave, sin usar esponjas exfoliantes y secando bien después	7. Evitar el uso de callicidas o antiverrugas sin control médico adecuado
4. Examen diario de los pies, controlando la aparición de ampollas, grietas, rozaduras o heridas	8. Se puede acudir a un podólogo especialista en pie diabético de manera periódica

## MANIFESTACIONES CUTÁNEAS DE LA ENFERMEDAD HEPÁTICA

### Insuficiencia hepática

La insuficiencia hepática tiene a nivel de la piel tanto manifestaciones inespecíficas comunes, como manifestaciones específicas que están relacionadas con la patología de base. Así, en todos los pacientes con insuficiencia hepática es habitual encontrar prurito colestásico, generalizado y de difícil tratamiento (ver Tabla 6)<sup>3</sup>, ictericia, y alteraciones vasculares (telangiectasias, eritema palmar).

Las uñas de Terry, definidas como un blanqueamiento opaco de toda la lámina ungueal salvo el borde distal, se asocian característicamente a la cirrosis. Dentro de los pacientes portadores de virus de la hepatitis C (VHC), pueden aparecer igualmente lesiones de liquen ruber plano, consistentes en pápulas violáceas pruriginosas localizadas típicamente en flexuras (cara interna de muñeca), y retículo blanquecino en la mucosa oral; o vasculitis crioglobulinémica que puede estar limitada a la piel (manifestándose como púrpura palpable) o bien acompañarse de afectación sistémica.

Los pacientes con cirrosis biliar primaria pueden asociar otras enfermedades cutáneas autoinmunes, como el vitíligo o alopecia areata.

### Porfirias cutáneas

Las porfirias son un grupo heterogéneo de enfermedades caracterizadas por una alteración hereditaria o adquirida en el metabolismo del grupo hemo. Algunas de estas enfermedades se acompañan de manifestaciones cutáneas (ver Tabla 7), siendo la más frecuente, con diferencia, la porfiria cutánea tarda.

→ La **porfiria cutánea tarda** (PCT) es la única porfiria que puede adquirirse en la edad adulta, y suele deberse a una hepatopatía con frecuencia enólica. Se produce un déficit en la enzima uroporfirinógeno (URO) descarboxilasa, con acúmulo sistémico consecuente de uroporfirinas. El acúmulo en la piel produce la aparición de fotosensibilidad importante y lesiones ampollas que curan dejando cicatriz y quistes de milio, generalmente en el dorso de las manos.

**Tabla 6** Tratamiento del prurito asociado a la enfermedad renal y hepática

Enfermedad hepática (prurito colestásico) <sup>3</sup>	Enfermedad renal (prurito urémico)
<ul style="list-style-type: none"> <li>Tratamiento de la enfermedad de base</li> <li><b>Resinas de intercambio aniónico:</b> Colestiramina 4 g/día con aumento hasta 16 g/día. Ácido ursodeoxicólico 8-20 mg/kg/día en 3 tomas (colestasis del embarazo)</li> <li><b>Antagonistas opiáceos:</b> naltrexona 25 mg/día inicial, subir hasta 50 mg/día si bien tolerado (monitorización)</li> <li>Rifampicina 150 mg/día, con aumento hasta 600 mg/día (monitorización)</li> <li>ISRS: sertralina 50 mg/día</li> <li><b>Prurito intratable:</b> valorar trasplante hepático</li> </ul>	<ul style="list-style-type: none"> <li>Hidratación abundante. Baños con aceite. Antipruriginosos tópicos (polidocanol). Capsaicina tópica</li> <li>Si <b>eccema xerótico acompañante:</b> corticoide tópico de potencia intermedia 2 veces al día, 7-10 días</li> <li>Gabapentina 50-100 mg/día inicial</li> <li>Antihistamínicos H1 de primera y segunda generación</li> <li>Fototerapia (UVA/UVB)</li> <li>Naltrexona 50 mg/día</li> <li>Diálisis. Trasplante renal si prurito intratable</li> </ul>

Además, los pacientes presentan hipertrichosis malar, hiperpigmentación de la piel y engrosamiento cutáneo *esclerodermia-like*. El tratamiento de la PCT consiste en la realización de sangrías periódicas y ocasionalmente administración de cloroquina.

→ Mucho más infrecuente que la PCT, pero con manifestaciones cutáneas más graves, es la **porfiria eritropoyética congénita** (PEC) de Günther. El déficit hereditario de la enzima URO III cosintetasa produce una fotosensibilidad extrema con mutilaciones importantes. Típica de esta enfermedad es la eritrodancia, o color rojizo de los dientes. Además pueden presentarse crisis de hemólisis extravascular. No existe tratamiento curativo y estos pacientes deben evitar el sol en todo momento. La esplenectomía es útil para evitar las crisis hemolíticas.

	PCT	PEC - Günther
<b>Patrón herencia - enzima</b>	20% AD (autosómico dominante)/80% adquirida	AR (autosómico recesivo)
<b>Enzima afectada</b>	URO III descarboxilasa	URO III cosintetasa
<b>Epidemiología</b>	Porfiria más frecuente	Extremadamente rara
<b>Perfil de paciente</b>	Varones de edad media 40-50 años. Alcoholismo. VHC	Niños. Historia familiar
<b>Clínica cutánea</b>	Aparición crónica de fotosensibilidad, fragilidad cutánea y ampollas en zonas expuestas y de roce Hipertrichosis malar. Hiperpigmentación facial. Quistes de milio. Cambios esclerodermiformes	Fotosensibilidad extrema Mutilaciones
<b>Clínica sistémica acompañante</b>	Diabetes mellitus	Hemólisis extravascular, eritrodoncia...
<b>Diagnóstico</b>	Detección de porfirinas en sangre/orina/heces	Test enzima
<b>Tratamiento</b>	Sangrías. Cloroquina	Evitar fotoexposición. Esplenectomía si hemólisis

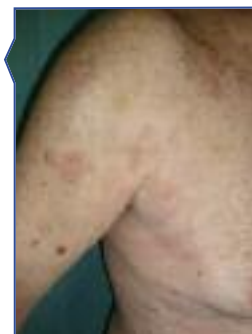## MANIFESTACIONES CUTÁNEAS DE LA ENFERMEDAD RENAL CRÓNICA

### Prurito urémico

El prurito es la manifestación más frecuente de la enfermedad renal crónica (ERC). Su origen es multifactorial, estando implicados en su patogenia por un lado un aumento de la concentración de productos nitrogenados en sangre y excreción de los mismos a través del sudor (produciendo la «escarcha urémica»), una irritación crónica de las fibras nerviosas (especialmente en pacientes con hemodiálisis) y una alteración del metabolismo fosfocálcico.

La deshidratación y consecuente xerosis cutánea contribuye al prurito, apareciendo un eccema xerótico acompañante (Fig. 9). El abordaje de este prurito es difícil y requiere tratar sus múltiples causas (Tabla 6).

**Figura 9** Prurito urémico. Obsérvense la sequedad cutánea generalizada y las manchas eritematodescamativas tenues diseminadas por el tronco de un paciente con enfermedad renal crónica



### Otras manifestaciones cutáneas de la insuficiencia renal crónica

La **dermatosis perforante adquirida** aparece asociada a DM y a ERC. Cursa con aparición de pápulas pruriginosas a menudo umbilicadas con un tapón queratósico central. Para su diagnóstico es imprescindible realizar una biopsia cutánea, en la que se aprecia eliminación transepidérmica de queratina, colágeno y fibras elásticas. En su tratamiento se han empleado corticoides tópicos, retinoides, fototerapia, crioterapia, y más recientemente se han publicado buenas respuestas a alopurinol. La **calcifilaxia**, producida por una alteración vascular secundaria al depósito de calcio, es un cuadro grave que se caracteriza

por la aparición de nódulos eritematovioláceos o necróticos, dolorosos y con tendencia a la ulceración. La **pseudoporfiria** se produce por una disminución de la excreción de porfirinas y cursa de manera similar a la PCT. La **fibrosis sistémica nefrogénica** se describió tras el uso de contrastes de gadolinio en pacientes con ERC y cursa como un síndrome esclerodermiforme generalizado. Por último, las «**uña mitad y mitad**» de Lindsay son típicas de pacientes nefrópatas y cursan con blanqueamiento de la mitad proximal de la lámina ungueal y persistencia del color rosado en la mitad distal.


## MANIFESTACIONES CUTÁNEAS DE NEOPLASIAS INTERNAS: DERMATOSIS PARANEOPLÁSICAS

Las dermatosis paraneoplásicas más frecuentes se encuentran resumidas en la Fig. 10. La dermatomiositis se explicará en la tabla posterior y no se incluye en el resumen de dermatosis paraneoplásicas, aunque su presentación, especialmente en adultos, se asocia a neoplasia subyacente en un 25-30% de los casos, por ello se recomienda un seguimiento estrecho de pacientes diagnosticados de esta enfermedad. En la Tabla 8 se resumen las recomendaciones para el manejo de pacientes con sospecha de dermatosis paraneoplásica.


### Figura 10 Principales dermatosis paraneoplásicas y sus enfermedades asociadas



**Síndrome de Sweet:**  
erupción aguda de placas eritematodematosas dolorosas al tacto, en región facial y de escote, asociadas a fiebre, leucocitosis y neutrofilia. El 10-20% de los casos se asocian a neoplasia, especialmente mieloides y linfoides



**Pénfigo paraneoplásico:**  
pápulas pruriginosas polimorfas, ampollas y erosiones en tronco; se asocia a mucositis grave (estomatitis refractaria a tratamiento). El 75% se deben a enfermedades linfoproliferativas y un 25% a otras neoplasias (timoma, sarcomas, cáncer de pulmón)



**Acroqueratodermia de Bazex:**  
erupción eritematodescamativa en dorso de dedos de manos y pies, que evoluciona a queratodermia violácea con progresión simétrica posterior a laterales de dedos, tronco, región facial. Fuerte asociación con neoplasias escamosas de vía aerodigestiva superior, también cáncer de colon, mama y linfoma de Hodgkin








**Pioderma gangrenoso:**  
úlceras profundas y dolorosas, de crecimiento progresivo. Asociadas a malignidad hematológica: gammapatías monoclonales, leucemias mieloides

### Tabla 8 Estudio recomendado en pacientes con sospecha de dermatosis paraneoplásica

1. Derivación preferente a Dermatología para confirmación clínica e histológica del cuadro
2. Anamnesis y exploración física minuciosa incluyendo piel, mucosas y palpación de adenopatías
3. Radiografía de tórax y ecografía abdominal completa
4. Pruebas de laboratorio: hemograma, frotis sanguíneo, bioquímica completa con LDH, ANA, orina básica
5. Sangre oculta en heces
6. En varones incluir tacto rectal, PSA en sangre
7. En mujeres incluir exploración ginecológica y verificar última mamografía y frotis cervical
8. Otras pruebas invasivas (colonoscopia), marcadores tumorales o pruebas de imagen: en función de la anamnesis y hallazgos previos

## MANIFESTACIONES CUTÁNEAS DE LAS CONECTIVOPATÍAS MÁS FRECUENTES

	LUPUS ERITEMATOSO CUTÁNEO (LEC)	ESCLERODERMIA	DERMATOMIOSITIS
<b>Perfil paciente</b>	<ol style="list-style-type: none"> <li><b>LEC agudo:</b> las lesiones cutáneas (<i>rash</i> malar) se asocian a pacientes jóvenes con lupus sistémico</li> <li><b>LEC subagudo (LECS):</b> mujeres &gt;&gt; hombres, edad media 40 años, raza blanca la más frecuente</li> <li><b>Lupus cutáneo crónico (LCC)</b> o lupus discoide: mujeres &gt; hombres, edad 20-40 años, raza negra &gt; blancos o asiáticos</li> <li><b>Lupus inducido por fármacos:</b> pacientes ancianos, mujeres = hombres. Fármacos más frecuentes: hidralacina, procainamida, minociclina, isoniacida</li> </ol>	<ul style="list-style-type: none"> <li>Mujeres, edad media 30-50 años. Cualquier raza, aunque peor en raza negra</li> <li>Posible historia de exposición a tóxicos (resinas epoxi, benceno, tricloroetileno...)</li> </ul>	<ol style="list-style-type: none"> <li><b>Primaria:</b> mujeres &gt; varones, 2 picos de incidencia: 1.ª década, 5.ª década</li> <li><b>Secundaria (paraneoplásica):</b> varones, 70 años</li> </ol>
<b>Clínica</b>	<ol style="list-style-type: none"> <li><b>LEC agudo (Fig. 11):</b> <i>rash</i> malar «en alas de mariposa», lesiones en áreas fotoexpuestas. Ocasional <i>rash</i> morbiliforme con eritema y edema de las manos</li> <li><b>LECS:</b> 2 formas clínicas: anular/policíclica y pápulo-escamosa. Ambas comienzan como máculas eritematosas que progresan hasta formar lesiones psoriasiformes o anulares, en zonas fotoexpuestas</li> <li><b>LCC/discoide:</b> gruesas placas eritematodescamativas en región facial, crecimiento centrífugo con cicatriz y atrofia central, tapones foliculares, alopecia cicatricial</li> <li>Semanas-meses tras introducción del fármaco, <i>rash</i> eritematoso y policíclico en áreas fotoexpuestas</li> </ol> <p><b>Figura 11</b> Eritema malar «en alas de mariposa» en paciente con lupus eritematoso sistémico</p> 	<ol style="list-style-type: none"> <li><b>Forma sistémica/esclerosis sistémica:</b> rasgos característicos como la microstomia, facies inexpressiva, esclerodactilia</li> <li><b>Forma cutánea limitada:</b> síndrome CREST (Figs. 12 y 13): calcinosis, fenómeno de Raynaud, alteraciones esofágicas, esclerodactilia, telangiectasias</li> <li><b>Forma cutánea difusa</b></li> </ol> <p><b>Figura 12</b> Telangiectasias faciales en paciente con síndrome CREST</p>  <p><b>Figura 13</b> Esclerodactilia en paciente con síndrome CREST. Obsérvese el enrojecimiento periungueal</p> 	<ol style="list-style-type: none"> <li>Manifestaciones cutáneas: eritema en heliotropo (Fig. 14), pápulas de Gottron (Fig. 15), signo de Gottron, eritema en esclavina, telangiectasias periungueales</li> <li>Debilidad de cinturas musculares (pelviana y escapular). Un 20% pueden ser amiopáticas</li> <li>Síndrome constitucional: si forma paraneoplásica</li> </ol> <p><b>Figura 14</b> Eritema palpebral «en heliotropo» en paciente con dermatomiositis</p>  <p><b>Figura 15</b> Pápulas de Gottron en paciente con dermatomiositis</p> 
<b>Diagnóstico</b>	<ul style="list-style-type: none"> <li>Clínico, analítico e histológico</li> </ul>	<ul style="list-style-type: none"> <li>Clínico, analítico e histológico</li> </ul>	<ul style="list-style-type: none"> <li>Clínico, analítico e histológico</li> </ul>
<b>Tratamiento</b>	<ul style="list-style-type: none"> <li>Corticoide tópico o intralesional (LCC), cloroquina, metotrexato, ciclosporina...</li> </ul>	<ul style="list-style-type: none"> <li>Formas cutáneas localizadas: corticoide tópico o intralesional.</li> <li>Formas cutáneas difusas: metotrexato</li> </ul>	<ul style="list-style-type: none"> <li>Tratar la causa. Corticoide tópico o intralesional (LCC), cloroquina, metotrexato, ciclosporina...</li> </ul>
<b>Derivación</b>	<ul style="list-style-type: none"> <li>Siempre</li> <li>Solicitar analítica completa con hemograma y bioquímica renal, orina de 24 horas, ANA, anti DNA-ds.</li> </ul>	<ul style="list-style-type: none"> <li>Siempre</li> <li>Solicitar ECG y analítica completa con VSG, hemograma, bioquímica general, enzimas musculares, ANA, anticuerpos anti-centrómero y anti-Scl70</li> </ul>	<ul style="list-style-type: none"> <li>Siempre</li> <li>Anamnesis completa y cribado de síndrome constitucional. Analítica con bioquímica general, enzimas musculares, ANA, anticuerpos anti-Mi y anti-Jo, pruebas de imagen (radiografía de tórax y ecografía abdominal inicial)</li> </ul>
<b>Recomendaciones</b>	<ol style="list-style-type: none"> <li>Fotoprotección solar estricta</li> <li>Valoración reumatológica si afectación articular, y en formas con repercusión sistémica: 20% de los LECS y 10% de los LCC evolucionan a lupus eritematoso sistémico</li> <li>Las lesiones de LCC tienen riesgo de malignizar en carcinoma epidermoide: esencial el control a largo plazo</li> </ol>	<ol style="list-style-type: none"> <li>Valoración reumatológica</li> <li>Descartar afectación pulmonar y renal (principales causas de muerte)</li> <li>Abandono del hábito tabáquico</li> </ol>	<ol style="list-style-type: none"> <li>Descartar neoplasia subyacente con al menos un <i>screening</i> anual los 3 primeros años tras el diagnóstico</li> <li>Fotoprotección solar estricta</li> </ol>

### BIBLIOGRAFÍA

- Doshi DN, Blyumin ML, Kimball AB. Cutaneous manifestations of thyroid disease. *Clin Dermatol* 2008;26:283-7.
- Ahmed I, Goldstein B. Diabetes mellitus. *Clin Dermatol* 2006;24:237-46.
- EASL Clinical Practice Guidelines: Management of cholestatic liver disease. *J Hepatol* 2009;51(2):237-67.
- Schultz HY, Dutz JP, Furukawa F, Goodfield MJ, Kuhn A, Lee LA, Nyberg F, Szepietowski JC, Sontheimer RD, Werth VP. From pathogenesis, epidemiology, and genetics to definitions, diagnosis, and treatments of cutaneous lupus erythematosus and dermatomyositis: a report from the 3rd International Conference on Cutaneous Lupus Erythematosus (ICCLE) 2013. *J Invest Dermatol* 2015;135(1):7-12.
- Chung VQ, Moschella SL, Zemkowicz A, Liu V. Clinical and pathological findings of paraneoplastic dermatoses. *J Am Acad Dermatol* 2006;54(5):745-62.
- Turrion Merino L, Hermosa Zarza E, Urech García de la Vega M, Muñoz Zato E. Manifestaciones cutáneas de enfermedades sistémicas, endocrinológicas y paraneoplásicas. *Medicine* 2014;11(47):2783-90.

# Lesiones cutáneas benignas

*Las lesiones cutáneas benignas son un motivo frecuente de consulta en Atención Primaria, siendo requerida por los pacientes la confirmación diagnóstica o bien el tratamiento debido a cambios, molestias e incluso por razones estéticas.*

*No existen estadísticas al respecto, pero la frecuencia de queratosis seborreicas, fibromas, angiomas, nevus y dermatofibromas es alta. El principal problema para el médico de familia sería excluir la malignidad; punto que no siempre es factible, sobre todo en el caso de lesiones pigmentadas como nevus o queratosis seborreicas.*

**Dra. M<sup>a</sup> Elena de las Heras Alonso**

Servicio de Dermatología  
Hospital Univ. Ramón y Cajal. Madrid

# LESIONES CUTÁNEAS BENIGNAS

## QUERATOSIS SEBORREICAS

### DESCRIPCIÓN

Las queratosis seborreicas (QS) son el tumor epidérmico benigno más frecuente. Parece existir cierta predisposición familiar con herencia dominante de penetrancia incompleta. Son más frecuentes en población caucásica y afectan por igual a hombres y mujeres.

Comienzan a partir de la cuarta década de la vida y lo habitual es que se desarrollen más lesiones a lo largo de la vida del individuo.

Aunque son frecuentes en áreas cubiertas, se ha implicado al sol en su aparición, y estudios recientes han demostrado un origen clonal.

**Tabla 1** Queratosis seborreicas. Visión general de la enfermedad

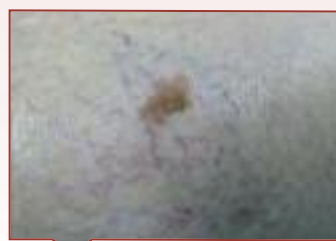<b>Descripción</b>	Lesiones epidérmicas benignas muy frecuentes
<b>Presentación clínica</b>	Múltiples pigmentadas, claramente delimitadas. Ocasionalmente solitarias
<b>Diagnóstico</b>	Clínico y dermatoscópico Si duda diagnóstica, biopsia y/o extirpación quirúrgica
<b>Tratamiento</b>	Crioterapia con nitrógeno líquido Ocasionalmente electrodesecación/electrocoagulación con anestesia local

### PRESENTACIÓN CLÍNICA

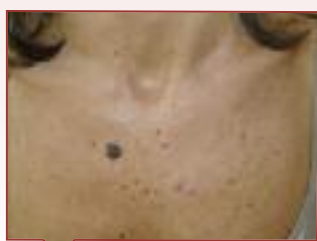Pueden ser máculas, pápulas o incluso placas dependiendo del estadio de desarrollo. Incluso dentro de la misma lesión, puede haber gran variedad de color. Generalmente son de color marrón claro, pero pueden tener color amarillo céreo, marrón o negro.

Pueden tener hiperqueratosis o superficie aterciopelada (Figs. 1-4). Ocasionalmente pueden irritarse, lo cual dificulta el diagnóstico (Fig. 5).

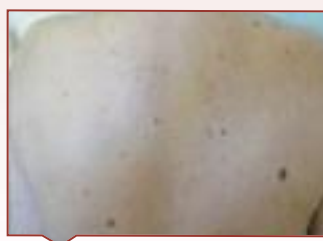**Figura 1** Queratosis seborreicas múltiples en espalda de varón de 80 años



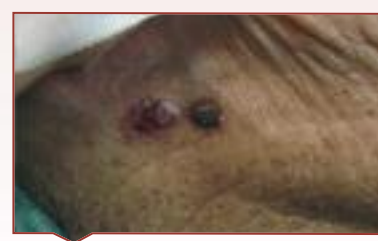**Figura 2** Queratosis seborreica en pierna de mujer con insuficiencia venosa crónica



**Figura 3** Queratosis seborreica en tórax anterior



**Figura 4** Queratosis seborreicas en espalda



**Figura 5** Epitelioma basocelular a la izquierda y queratosis seborreica irritada a la derecha en zona retroauricular

### DIAGNÓSTICO

→El diagnóstico clínico de las QS suele ser sencillo, aunque a veces la dermatoscopia es de gran ayuda para confirmar el diagnóstico (Fig. 6).

→El diagnóstico diferencial entre las QS planas, los léntigos solares (Fig. 7) y el melanoma puede a veces ser imposible. Los léntigos solares no son hiperqueratósicos ni elevados, y con el tiempo pueden convertirse en QS.

Otro diagnóstico diferencial sería con el melanoma verrugoso o melanoma *queratosis seborreica-like*.

Las QS irritadas pueden confundirse con el carcinoma espinocelular *in situ*, o enfermedad de Bowen, o con un carcinoma espinocelular invasivo.

→En caso de duda diagnóstica, cambios de color, crecimiento, sintomatología o sospecha de malignidad, el médico de Atención Primaria debe derivar el paciente al dermatólogo.

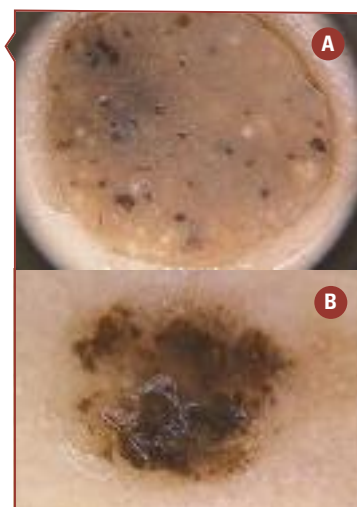
### TRATAMIENTO

→El tratamiento de las QS por razones estéticas no está incluido en la cartera de Servicios del Sistema Nacional de Salud desde 2006.

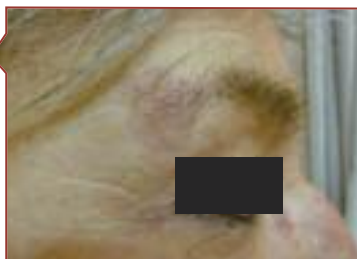
→En caso de duda diagnóstica o sospecha de malignidad, el dermatólogo procedería a realizar una biopsia cutánea de la lesión.

→El tratamiento habitual de las QS es la crioterapia con nitrógeno líquido.

**Figura 6** A. Dermatoscopia de queratosis seborreica. B. Queratosis seborreica.



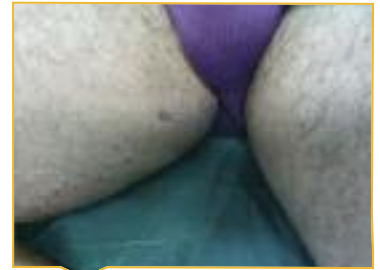**Figura 7** Léntigo solar en ceja derecha



## FIBROMAS BLANDOS (o ACROCORDONES)

**Tabla 2** Fibromas blandos. Visión general de la enfermedad

<b>Descripción</b>	Son pólipos fibroepiteliales
<b>Presentación clínica</b>	Son pápulas pediculadas o nódulos que se localizan con mayor frecuencia en párpados, cuello y axilas. Los de mayor tamaño suelen estar ubicados en la ingle o en la región superior de los muslos
<b>Diagnóstico</b>	Clínico. No suelen requerir biopsia diagnóstica
<b>Tratamiento</b>	Crioterapia, afeitado-electrocoagulación, extirpación



**Figura 8** Fibroma blando en zona de roce

- Los fibromas blandos son lesiones pedunculadas de variado tamaño, habitualmente localizados en cuello, axilas e ingles (Fig. 8).
- Recientemente se han asociado con la obesidad.
- El tratamiento de los fibromas blandos por razones estéticas no está incluido en la cartera de Servicios del Sistema Nacional de Salud desde 2006.
- En caso de lesión única, grande o que haya sangrado o se haya ulcerado, sí podría realizarse extirpación mediante afeitado-electrocoagulación.

## LESIONES MELANOCÍTICAS BENIGNAS

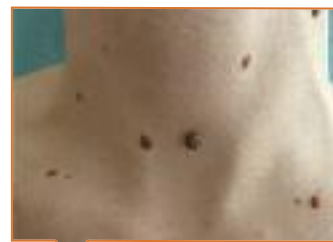- Los nevus melanocíticos o «lunares» son lesiones cutáneas habitualmente pigmentadas, derivadas de la proliferación de melanocitos en teclas o nidos.
- Existen nevus intradérmicos que son benignos (Fig. 9), pero es importante detectar nevus clínicamente atípicos (Fig. 10-13) pues son un marcador de riesgo de melanoma. Otros nevus como por ejemplo el nevus de Reed o el nevus fusocelular pigmentado (Fig. 14) obligan a descartar melanoma.

→ Existen diversas formas de nevus melanocíticos:

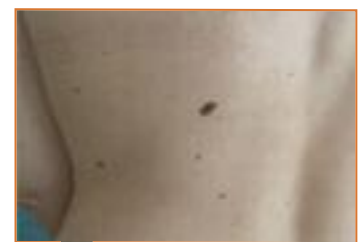- Nevus melanocítico congénito
- Nevus adquirido
- Nevus de Clark
- Nevus recidivante
- Halo nevus
- Nevus spilus
- Nevus de Spitz
- Nevus de Reed

**Tabla 3** Nevus melanocíticos. Visión general de la enfermedad

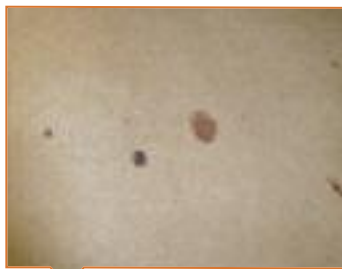<b>Descripción</b>	Proliferación benigna de melanocitos
<b>Presentación clínica</b>	Muy variada: lesiones planas o ligeramente sobreelevadas, sobreelevadas o pedunculadas. Pigmentación variable
<b>Diagnóstico</b>	Clínico
<b>Tratamiento</b>	Extirpación en caso de sospecha de malignidad o duda diagnóstica



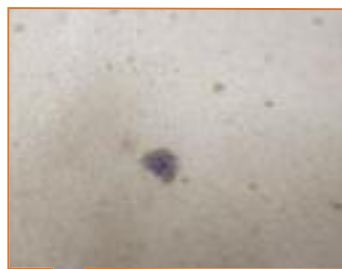**Figura 9** Múltiples nevus intradérmicos en cuello de mujer de 28 años



**Figura 10** Nevus clínicamente atípico en la espalda de la paciente anterior



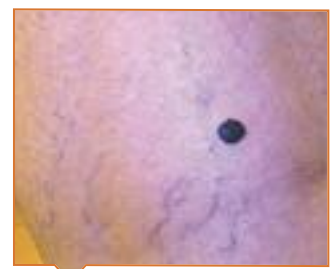**Figura 11** Nevus clínicamente atípico en espalda



**Figura 12** Nevus atípico en espalda

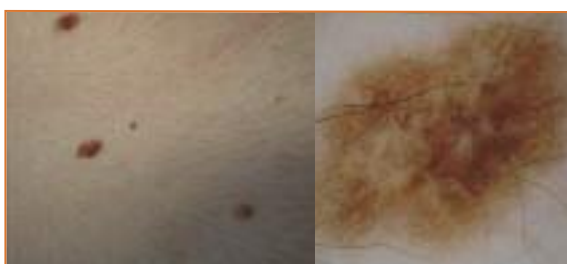

**Figura 13** Nevus atípico en espalda

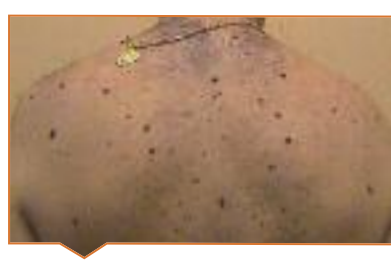

**Figura 14** Nevus de Reed en pierna de mujer de 52 años

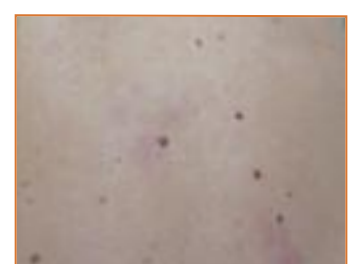- Es muy importante preguntar en la anamnesis si la lesión es «de novo» o ya existía; así como si ha experimentado cambios de color, tamaño, si ha sangrado o si está ulcerada.
- El picor como síntoma único puede ser referido con cierta frecuencia, pero si es el único síntoma no suele indicar malignidad.
- El diagnóstico se basa en la clínica y en la dermatoscopia, realizada por los dermatólogos (Fig. 15).
- En pacientes con múltiples nevus atípicos (Figs. 16 y 17) es obligatorio que el seguimiento lo realice el dermatólogo.



**Figura 15** Clínica y dermatoscopia de nevus atípico



**Figura 16** Múltiples nevus atípicos en espalda de varón de 43 años



**Figura 17** Nevus atípicos en espalda

## ANGIOMAS

→ Los angiomas son pápulas de variado número y tamaño, que en ocasiones sangran o se ulceran si están en zonas de roce.

→ Se denominaban angiomas seniles, pero es más correcto el nombre de puntos rubíes pues pueden aparecer a partir de los 20 o 30 años (Fig. 18).

Tabla 4

### Angiomas. Visión general de la enfermedad

<b>Descripción</b>	Pápulas o nódulos
<b>Presentación clínica</b>	Color rojizo, cualquier localización
<b>Diagnóstico</b>	Clínico
<b>Tratamiento</b>	Extirpación quirúrgica



Figura 18 Angioma en ingle derecha

## DERMATOFIBROMAS

### DESCRIPCIÓN

→ Se denominan también histiocitomas o fibrohistiocitomas.

→ Es el segundo tumor fibroso más frecuente de la piel tras los fibromas blandos o acrocordones.

→ Probablemente sean reactivos a pequeños traumatismos.

→ Afectan normalmente a adultos, sobre todo en las extremidades inferiores.

Tabla 5

### Dermatofibromas. Visión general de la enfermedad

<b>Descripción</b>	Nódulos
<b>Presentación clínica</b>	Color hiperpigmentado, extremidades inferiores
<b>Diagnóstico</b>	Clínico
<b>Tratamiento</b>	Extirpación quirúrgica

### PRESCRIPCIÓN CLÍNICA

Clínicamente son lesiones nodulares, hiperpigmentadas, redondeadas u ovaladas, con la apariencia de estar «engastadas» en la piel o ligeramente sobreelevadas.

Un signo diagnóstico muy característico es el «signo del hoyuelo»: al pellizcar la lesión, la zona central se deprime.

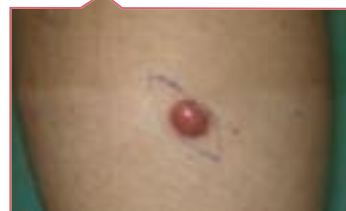### DIAGNÓSTICO

El diagnóstico diferencial principal es con el dermatofibrosarcoma protuberans, aunque se pueden confundir con nevus, QS e incluso con melanoma.

Figura 19 Dermatofibroma en cara pretibial derecha

### TRATAMIENTO

El tratamiento es quirúrgico en caso de duda diagnóstica, o si son de gran tamaño, pican o producen molestias (Fig. 19).



### PERFIL DEL PACIENTE TÍPICO

TUMORES BENIGNOS	
<b>Sexo</b>	Indistinto
<b>Edad</b>	Mayor frecuencia de queratosis seborreicas, fibromas y angiomas en mayores de 50 años. Mayor frecuencia de nevus entre 20 y 50 años
<b>Comorbilidades</b>	Fibromas posible asociación con obesidad
<b>Síntomas</b>	Habitualmente asintomático. Picor en queratosis seborreicas irritadas o en fibromas/nevus intradérmicos en zonas de roce
<b>Evolución de los síntomas</b>	Días a semanas

### CRITERIOS DE DERIVACIÓN

#### LESIONES CUTÁNEAS BENIGNAS

1. Duda diagnóstica
2. Sospecha de malignidad
3. Síntomas como picor o dolor
4. Aumento de tamaño y/o cambio de color
5. Sangrado, infección o ulceración de la lesión

### RECOMENDACIONES PRÁCTICAS. LESIONES CUTÁNEAS BENIGNAS

1. Derivar siempre que exista duda diagnóstica
2. Preguntar siempre a los pacientes por historia de cambio de color o tamaño en la lesión o si es lesión «de novo»
3. Nunca tratar sin seguridad diagnóstica, preferible derivar antes
4. Regla ABCDE para sospechar melanoma:
  - A:** asimetría
  - B:** bordes
  - C:** color
  - D:** diámetro superior a 6 mm (hay melanomas de menos de 6 mm)
  - E:** evolución (cambio o aparición «de novo»)
  - F:** *funny* (raro o diferente de las demás lesiones: «signo patito feo»)

### RESUMEN

	QUERATOSIS SEBORREICAS	FIBROMAS O ACROCORDONES	NEVUS	ANGIOMA	DERMATOFIBROMAS
<b>Clínica</b>	Máculas o pápulas color marrón	Lesiones pedunculadas color carne	Lesiones cutáneas hiperpigmentadas	Pápulas rojizas	Nódulos hiperpigmentados
<b>Diagnóstico</b>	Clínico	Clínico	Clínico y dermatoscópico	Clínico	Clínico
<b>Tratamiento</b>	Crioterapia	Crioterapia o extirpación	Extirpación de la lesión entera	Extirpación	Extirpación
<b>Derivación</b>	Duda diagnóstica	Duda diagnóstica	Sospecha de malignidad	Duda diagnóstica	Sospecha de malignidad

### BIBLIOGRAFÍA

1. García B, Gómez S. Tumores cutáneos benignos. En: Molina A, Clemente A, Borregón P, García J, Santana N. Manual de Dermatología para residentes. Editorial Glosa SL; p.620-629.
2. Mas A, Vázquez-López F. Tumores melanocíticos benignos. En: Molina A, Clemente A, Borregón P, García J, Santana N. Manual de Dermatología para residentes. Editorial Glosa SL; p.632-642.
3. Fonseca E. Tumores melanocíticos. En: Ferrándiz C. Dermatología Clínica. Elsevier España SL, 2009; p.381-389.



# Toxicodermias y dermatosis reactivas

*Las toxicodermias son manifestaciones que afectan a la piel, las mucosas o los anejos que aparecen como consecuencia de la exposición a un fármaco<sup>1</sup>. Los trastornos mucocutáneos son el efecto adverso a fármacos más frecuente (25-30%). Aparecen en el 0,3% de los tratamientos. Son más frecuentes en pacientes hospitalizados, afectando al 1-3% de los mismos, y pueden llegar a ser graves hasta en el 0,1% de los casos<sup>2</sup>.*

**Dra. Ángela Hermosa Gelbard**

Servicio de Dermatología  
Hospital Univ. Ramón y Cajal. Madrid

## DESCRIPCIÓN (Tabla 1)

Las toxicodermias son cuadros cada vez más frecuentes debido al mayor número de fármacos disponibles y al envejecimiento de la población.

Cualquier fármaco puede ser capaz de producir una reacción de este tipo, sin embargo, los medicamentos más frecuentemente involucrados en este tipo de procesos son los AINE, los antibióticos (sobre todo penicilina y derivados y sulfamidas), los anticonvulsivantes y el alopurinol.

Existen diversos factores predisponentes para presentar este tipo de reacciones (Tabla 2).

En cuanto a la patogenia, este tipo de reacciones pueden ser producidas por mecanismos de tipo inmunológico (hipersensibilidad tipo I o inmediata e hipersensibilidad tipo IV o retardada), afectando solo a individuos predispuestos, o pueden ser de tipo no inmunológico; estas últimas pueden darse en cualquier individuo y suelen ser predecibles, este último tipo de reacciones corresponde al 80% de los casos de toxicodermia.

Tabla 1 Toxicodermias. Visión general de la enfermedad

<b>Descripción</b>	Manifestaciones mucocutáneas secundarias a la exposición a un fármaco. Son más frecuentes en mujeres, neonatos y ancianos, polimedicados, administración parenteral o de elevadas dosis de fármaco y en individuos afectados por el VIH o el virus de Epstein Barr (VEB)
<b>Presentación clínica</b>	Muy variada. Reacciones exantemáticas. Urticaria/angioedema. Vasculitis. Erupciones liquenoides. Erupciones pustulosas y acneiformes. Eritrodermias. Exantema fijo medicamentoso. Reacciones fototóxicas y fotoalérgicas. Síndromes de hipersensibilidad. Eritema exudativo multiforme menor. Síndrome de Stevens-Johnson. Necrólisis epidérmica tóxica. Alteraciones de la pigmentación. Hirsutismo, hipertrichosis. Alopecia. Onicopatía
<b>Diagnóstico</b>	Anamnesis detallada y exploración física. Respuesta a la retirada del fármaco. En ocasiones es necesario realizar biopsia cutánea y serología para realizar diagnóstico diferencial con otras entidades. En ocasiones se puede valorar realizar pruebas de provocación
<b>Tratamiento</b>	La medida más importante es retirar el fármaco responsable o sustituirlo por otro siempre que sea posible. Tratamiento de soporte y tratamiento sintomático (antihistamínicos por ejemplo). En ocasiones se pueden utilizar corticoides tópicos o sistémicos

Tabla 2 Factores predisponentes para padecer una toxicodermia

Factores genéticos. Por ejemplo, los pacientes acetiladores lentos tienen mayor riesgo de este tipo de reacciones
Edad: las toxicodermias son más frecuentes en edades extremas de la vida (neonatos y ancianos)
Sexo: existe un ligero predominio en mujeres con respecto a hombres, en una relación 1,5:2
Dosis y vía de administración del medicamento: en ocasiones existe una relación directamente proporcional entre la dosis de un fármaco y la clínica cutánea. Asimismo, la vía parenteral produce más reacciones cutáneas que la vía oral
Haber presentado previamente reacciones adversas a medicamentos
Factores ambientales tales como la exposición solar, que puede desencadenar o agravar una toxicodermia
Enfermedades concomitantes. Por ejemplo las personas con infección por el VIH o el VEB tienen con mayor frecuencia este tipo de reacciones. Por otro lado, los pacientes polimedicados también tienen más predisposición a padecer este tipo de cuadros clínicos

## PRESENTACIÓN CLÍNICA

Las manifestaciones clínicas de una toxicodermia pueden ser muy variadas (Tablas 1 y 3) y pueden simular cualquier dermatosis. Además, un mismo medicamento puede producir diferentes patrones clínicos y un mismo patrón clínico puede estar producido por múltiples fármacos<sup>3-5</sup>.

El cuadro clínico más frecuente (40-50%), aunque totalmente inespecífico, son los **exantemas o erupciones maculopapulosas** (Figs. 1 y 2), a los que nos dedicaremos fundamentalmente en este capítulo. Tradicionalmente se han relacionado con mecanismos de hipersensibilidad tipo IV mediada por células<sup>6</sup>.

El exantema típicamente se caracteriza por la aparición de lesiones cutáneas 2-3 semanas después de haber iniciado un nuevo tratamiento, aunque a veces puede aparecer después de haberse suspendido el mismo, y en ocasiones puede aparecer a los pocos días de la administración del fármaco, sobre todo en casos de reintroducción inadvertida del mismo.

Las lesiones consisten en máculas de color rojo intenso, pruriginosas y simétricas de predominio troncular, con tendencia a confluir, que suelen respetar las mucosas. El estado general del paciente es bueno, aunque puede acompañarse de fiebre baja. En función de su morfología el exantema puede ser **morbiliforme** (presencia de máculas y pápulas de gran tamaño que confluyen en grandes placas respetando grandes zonas de la superficie corporal; como el sarampión), **escarlatiforme** (pequeñas máculas y pápulas que confluyen formando grandes placas generalizadas, como en la escarlatina) o **roseoliforme** (máculas eritematosas no confluentes, similar a la rubeola).

Esta erupción desaparece espontáneamente con o sin descamación después de una o dos semanas, sin complicaciones ni secuelas, aunque se han descrito casos de evolución a formas eritrodermicas o a cuadros más graves como el Síndrome de Stevens-Johnson (SSJ) o la necrólisis epidérmica tóxica (NET).

Aunque como ya se ha comentado antes cualquier medicamento puede producir este tipo de reacciones, los más comúnmente implicados son los antibióticos betalactámicos, las sulfonamidas y los anticonvulsivantes.

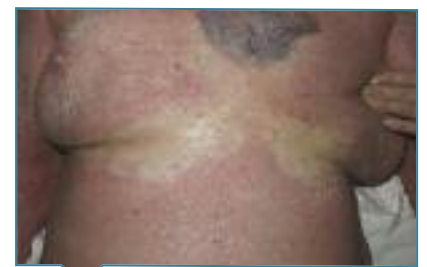

Figura 1 Exantema morbiliforme tras administración de antibióticos betalactámicos en mujer de 83 años hospitalizada

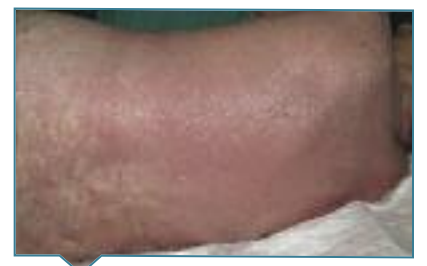

Figura 2 Exantema roseoliforme en mujer de 41 años de edad. Presentaba múltiples pápulas eritematosas no confluentes después de haber tomado carbamazepina

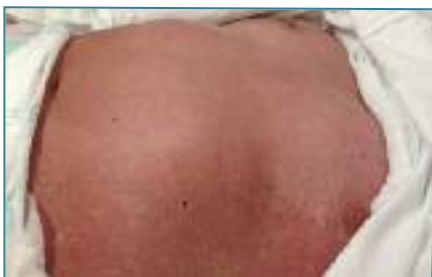Tipo de toxicodermia	Características clínicas	Fármacos más comúnmente implicados
<b>Exantema maculopapuloso</b>	Forma clínica más frecuente. Máculas o pápulas eritematosas simétricas con tendencia a la confluencia, con prurito, de predominio troncular que aparecen entre 1 y 2 semanas después de iniciar un tratamiento nuevo. Buen estado general. No lesiones mucosas. Resolución espontánea después de 1-2 semanas sin secuelas	Betalactámicos, sulfonamidas, anticonvulsivantes
<b>Urticaria y angioedema</b>	<ul style="list-style-type: none"> <li>• <b>Urticaria:</b> habones pruriginosos evanescentes de menos de 24 horas de duración.</li> <li>• <b>Angioedema:</b> edema de tejido celular subcutáneo, que cuando afecta a la región facial puede suponer una urgencia vital por la posibilidad de comprometer a la vía aérea, pudiendo producir obstrucción de la misma</li> </ul>	<b>Urticaria:</b> ácido acetilsalicílico, betalactámicos. <b>Angioedema:</b> penicilamina, anestésicos, contrastes radiológicos, IECA
<b>Vasculitis (Fig. 3)</b>	Lesiones purpúricas palpables, generalmente de localización simétrica en miembros inferiores, que aparecen entre 1-3 semanas después de tomar por primera vez un medicamento. En ocasiones: lesiones urticariales no evanescentes, úlceras, nódulos, ampollas hemorrágicas, pústulas o necrosis cutánea. En ocasiones puede afectar también a órganos internos, aunque esto es infrecuente (afectación renal, hepática, cardíaca... ). Evolución generalmente benigna, remitiendo al suspender el fármaco	Penicilina, sulfamidas, alopurinol, propiltiouracilo (en menos del 10% de las ocasiones las vasculitis se relacionan con la ingesta de medicamentos)
<b>Erupciones liquenoides</b>	Pápulas pruriginosas poligonales, purpúricas, brillantes, que al curar dejan hiperpigmentación postinflamatoria. Pueden estar producidas por medicamentos introducidos en los meses o años previos	IECA, diuréticos tiazídicos, antipalúdicos y sales de oro. Metales y amalgamas dentales (mucosas)
<b>Síndrome de DRESS</b>	Aparición a las 2-8 semanas del inicio de un tratamiento de: <ul style="list-style-type: none"> <li>• Fiebre</li> <li>• Rash cutáneo</li> <li>• Alteraciones hematológicas (linfocitosis, eosinofilia) y bioquímicas (fracaso hepático o renal)</li> <li>• Linfadenopatía</li> </ul>	Alopurinol Fenitoína y otros antiepilépticos Dapsona Minociclina Barbitúricos Sulfamidas
<b>Fotosensibilidad</b>	<ul style="list-style-type: none"> <li>• <b>Fototoxicidad (más frecuente):</b> lesiones cutáneas con límites netos confinadas a zonas fotoexpuestas. No requiere sensibilización previa</li> <li>• <b>Fotoalergia:</b> lesiones cutáneas que se inician en zonas fotoexpuestas pero pueden generalizarse. Se da solo en pacientes sensibilizados</li> </ul>	AINE, IECA, antipalúdicos, retinoides, tetraciclinas, hidroxclorotiazida, antiarrítmicos
<b>Pustulosis exantemática generalizada aguda (PEGA) (Fig. 4)</b>	Pústulas milimétricas no foliculares con tendencia a la confluencia, sobre eritema generalizado. Inicialmente afectan sobre todo a zonas de pliegues. Al resolverse producen descamación en collarete. Suele acompañarse de síndrome febril y adenomegalias <sup>8</sup>	Antibióticos betalactámicos y macrólidos, antagonistas del calcio, antipalúdicos
<b>Erupciones acneiformes (Fig. 5)</b>	Aparición brusca de pápulas eritematosas o pústulas centrofoliculares, monomorfas, con ausencia de comedones. Aparecen semanas o incluso meses después del inicio del tratamiento <sup>8</sup>	Corticoides, estrógenos, progestágenos, litio, fenitoína, fenobarbital, tetraciclinas, quimioterápicos como el cetuximab
<b>Exantema fijo medicamentoso (Fig. 6)</b>	Aparición reiterada de placa/s bien definida/s de morfología redonda u ovalada, eritemato-edematosa/s que pueden presentar ampollas o erosiones centrales. El primer brote aparece 1-2 semanas después de la toma del agente causal, mientras que en las tomas sucesivas, aparece en menos de 24 horas. La localización más típica son las manos y los pies, así como el área genital, pero puede aparecer en cualquier localización. Al resolverse deja hiperpigmentación residual <sup>9</sup>	Sulfonamidas, AINE, tetraciclinas, metronidazol, carbamazepina
<b>SSJ y NET</b>	Lesiones con forma de diana + erosiones en mucosas + necrosis epidérmica con despegamiento cutáneo (>10% en SSJ y >30% en la NET)	Antibióticos (sobre todo sulfonamidas) Antiepilépticos Alopurinol
<b>Otras formas clínicas</b>	<ul style="list-style-type: none"> <li>• Lupus medicamentoso</li> <li>• Dermatitis ampollosa IgA lineal</li> <li>• Pénfigo inducido por fármacos</li> <li>• Síndrome de Sweet</li> <li>• Pseudolinfoma</li> <li>• Necrosis cutánea por anticoagulantes</li> </ul>	<ul style="list-style-type: none"> <li>• Erupción similar a la enfermedad del suero</li> <li>• Erosiones y ulceraciones en mucosas</li> <li>• Alteraciones de la pigmentación</li> </ul>



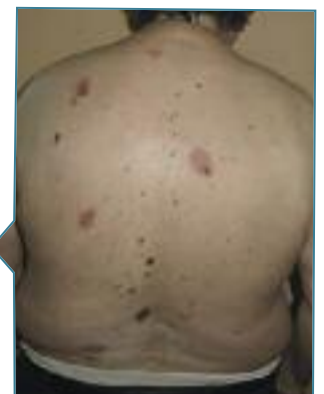**Figura 3** Vasculitis leucocitoclástica en mujer de 78 años secundaria a la ingesta de analgésicos. Las lesiones eran pápulas purpúricas en miembros inferiores



**Figura 5** Reacción acneiforme secundaria a tratamiento con corticoides orales



**Figura 4** PEGA por amoxicilina. Se objetivan pústulas no foliculares sobre una base eritematosa, con tendencia a la confluencia



**Figura 6** Exantema fijo medicamentoso múltiple en varón de 62 años

Existen datos clínicos que pueden alertarnos sobre la posibilidad de estar ante una erupción medicamentosa más grave, como son por ejemplo la presencia de edema facial, lesiones en mucosas, tono de la piel oscuro o violáceo, piel dolorosa o presencia de eosinofilia en la analítica.

El principal diagnóstico diferencial son los exantemas virales, de los que son clínicamente indistinguibles, por lo que en ausencia de pruebas definitivas, pensaremos que la etiología más probable en el caso de adultos sea medicamentosa, mientras que en la población pediátrica la causa más probable será viral. Otros diagnósticos diferenciales son la enfermedad de Kawasaki, la enfermedad de Still, el Síndrome de Shock tóxico o la enfermedad de injerto contra huésped<sup>1,6,7</sup>.

Otros cuadros clínicos a los que también haremos mención en este capítulo por su gravedad son los siguientes:

### **Síndrome de DRESS (síndrome de hipersensibilidad con eosinofilia y síntomas sistémicos)**

Es un cuadro potencialmente fatal aunque poco frecuente. Se caracteriza por la aparición, a las 2-8 semanas después de haber iniciado un tratamiento farmacológico, de fiebre, afectación de órganos internos y exantema, a lo que se puede añadir adenopatías y faringitis. La afectación de órganos internos puede presentarse como hepatitis, nefritis, neumonitis, miocarditis, encefalitis, distress respiratorio o hipotiroidismo autoinmune (Fig. 7).

Aunque cualquier fármaco puede estar implicado, los que lo producen con mayor frecuencia son los antiepilépticos, el alopurinol, las sulfamidas, la dapsona y la minociclina. La mayoría de las manifestaciones clínicas se resuelven sin secuelas cuando se suspende el fármaco, sin embargo, en algunos casos puede evolucionar severamente, conduciendo a una mortalidad de hasta un 40%.

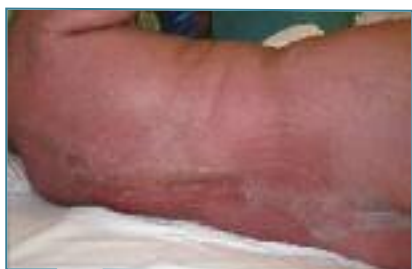Las lesiones cutáneas consisten en una erupción macular eritematosa de tipo morbiliforme localizada en la cara, el tronco y las extremidades, que evoluciona a una erupción maculopapulosa confluyente, simétrica y pruriginosa con edema, destacando el edema facial, en las manos y en los pies. Pueden aparecer además vesículas, ampollas, pústulas, lesiones en diana y descamación. También puede cursar con conjuntivitis<sup>10</sup>.

El diagnóstico diferencial de esta entidad incluye otras erupciones medicamentosas, procesos virales agudos, síndrome hipereosinofílico idiopático, linfoma y el pseudolinfoma.

### **Síndrome de Stevens Johnson (SSJ) y Necrólisis epidérmica tóxica (NET)**

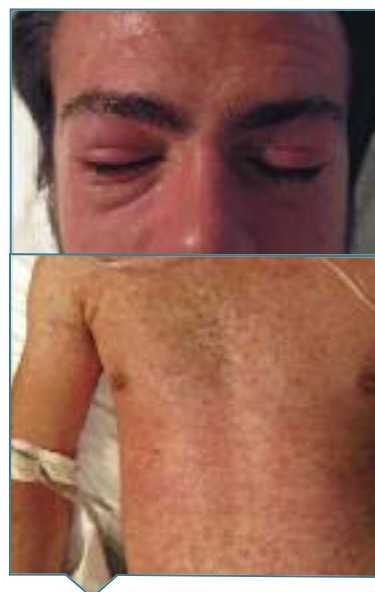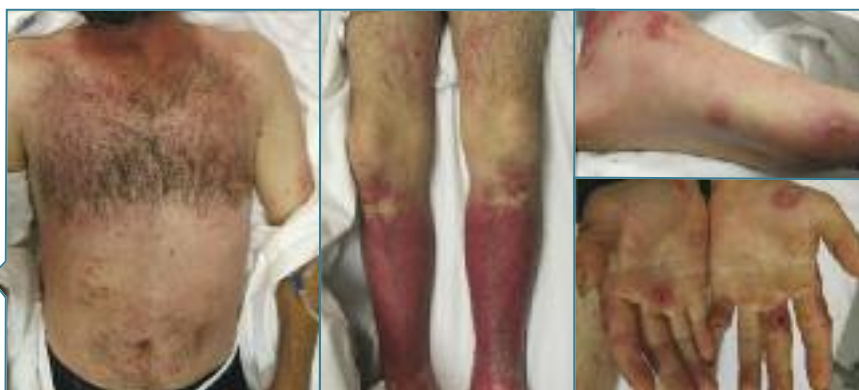Forman parte del espectro de una misma entidad. Ambos síndromes se caracterizan por lesiones erosivas en las mucosas junto con lesiones cutáneas inicialmente consistentes en placas eritematovioláceas que luego evolucionan a necrosis epidérmica. Cuando afectan a más del 10% de la superficie cutánea se denomina SSJ, que puede evolucionar a una NET cuando afectan a más del 30% de la superficie corporal.

En ambos casos suele haber mal estado general, fiebre y piel dolorosa a la fricción, lo que conlleva a una gran postración del paciente. A la exploración es característico (aunque no patognomónico) el Signo de Nikolsky (despegamiento epidérmico con la fricción tangencial de la piel). Estas entidades son un factor predisponente para infecciones y sepsis, y pueden llegar a tener un desenlace fatal. En la mitad de los casos la causa de estas entidades es desconocida, los medicamentos más comúnmente implicados son las sulfamidas, los antibióticos betalactámicos, los anticonvulsivantes, los AINE y el alopurinol<sup>1</sup>. También se han asociado a infecciones y a neoplasias (Figs. 8-10).

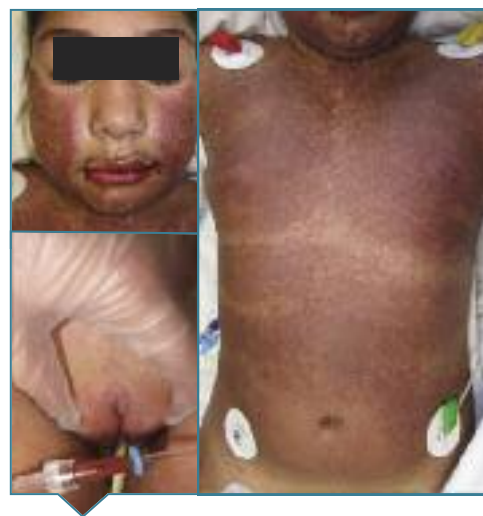

**Figura 8** Necrólisis epidérmica tóxica. Se puede objetivar signo de Nikolsky positivo, con despegamiento epidérmico con la fricción de la piel

**Figura 10** Síndrome de Stevens Johnson/NET secundario a metotrexato. Se objetivan dianas atípicas en las manos y en los pies y lesiones cutáneas, algunas de ellas vesiculosas y erosivas, que afectan a más del 10% pero a menos del 30% de la superficie corporal



**Figura 7** Paciente con Síndrome de Dress a las 3 semanas de haber iniciado tratamiento con alopurinol. El paciente tenía fiebre alta de más de 40° + rash cutáneo + edema de párpados + hepatitis aguda



**Figura 9** NET en niña de 8 años tras la administración de antibióticos betalactámicos. Se objetivaba afectación cutánea mayor al 30% de la superficie corporal, así como erosiones dolorosas en la mucosa oral y genital

## DIAGNÓSTICO (Fig. 11)

- El diagnóstico de las toxicodermias es inicialmente **CLÍNICO**.
- Es muy importante una **anamnesis detallada**, haciendo hincapié en todos los medicamentos, tanto prescritos como no prescritos, así como en productos «naturales» que el paciente esté tomando o haya tomado previamente, prestando especial atención a la cronología en la que los nuevos medicamentos se han ido introduciendo y su relación temporal con la aparición de las lesiones cutáneas.
- También es importante conocer la pauta de administración de estos medicamentos, la dosis de los mismos y si el paciente ha presentado previamente reacciones similares.
- En la historia clínica recogeremos además otros datos, como los síntomas acompañantes; y realizaremos una exploración física cuidadosa atendiendo a la morfología de las lesiones y su localización.
- Cuando sospechemos que un fármaco es el agente causal de las lesiones que presenta un paciente, revisaremos la literatura médica para ver si se han descrito reacciones similares con dichos medicamentos.
- A veces, como ya se ha comentado antes, las erupciones medicamentosas son clínicamente indistinguibles de los exantemas virales, por lo que en ocasiones la realización de serologías puede ser útil para **aclarar la etiología de las lesiones**, aunque hay que tener en cuenta que los resultados de estas pruebas tardan varios días.
- Por otro lado, la realización de una analítica con hemograma, bioquímica y perfil hepático puede ser útil para determinar la **gravedad** de la toxicodermia.
- La biopsia cutánea se realizará cuando existan dudas diagnósticas, para descartar otros procesos, ya que en la mayoría de las ocasiones la histología de las toxicodermias es inespecífica.
- Es muy importante ver la **respuesta a la retirada del fármaco** sospechoso cuando esto es posible. En algunos casos será necesario valorar la realización de **pruebas de provocación** mediante la reintroducción oral del medicamento o mediante pruebas del parche, aunque no están siempre indicadas, ya que en ocasiones se pueden desencadenar reacciones graves, por lo que habrá que valorar la relación riesgo-beneficio antes de realizar las mismas.
- Una vez que sabemos cuál es el agente causal de la erupción que ha presentado el paciente, deberemos aconsejarle e informarle acerca de la posibilidad de **reacciones cruzadas** con otros fármacos.
- Por último, si una reacción es relevante, la comunicaremos a las autoridades sanitarias mediante el sistema de «Tarjetas Amarillas».

Figura 11 Proceso diagnóstico de una toxicodermia

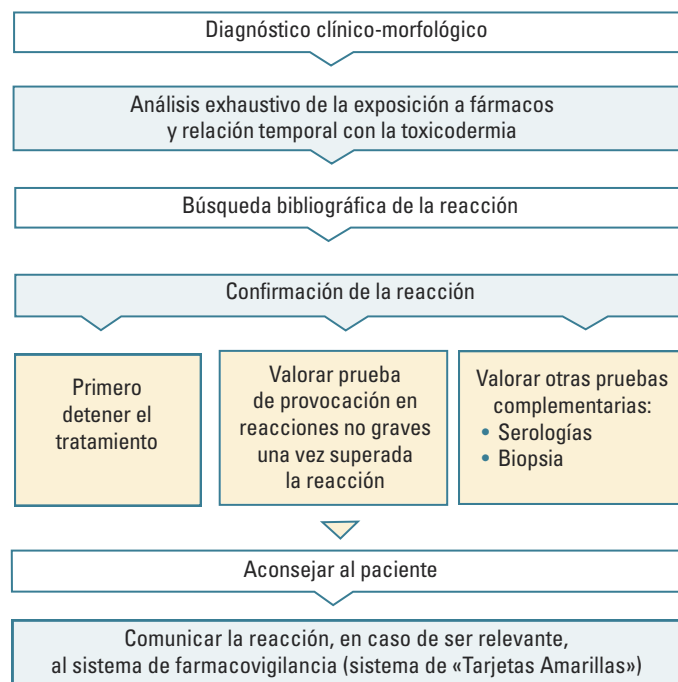
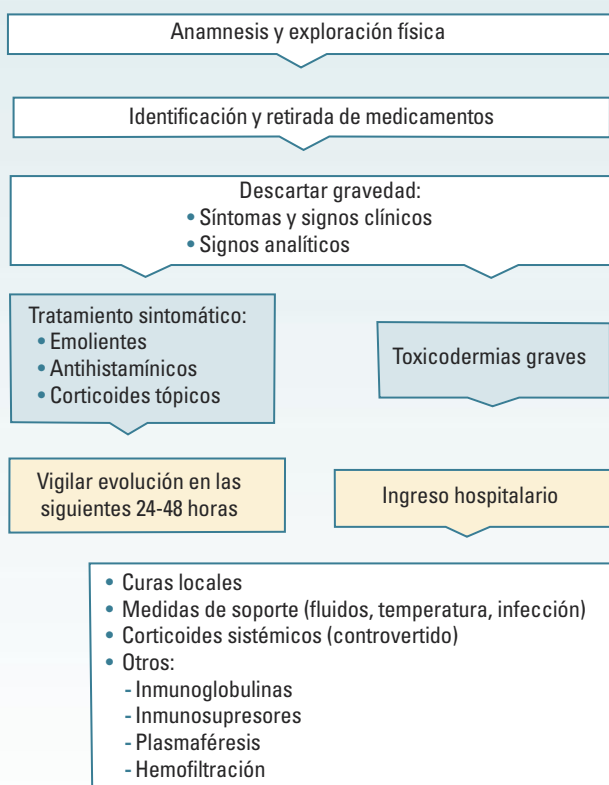


Figura 12 Manejo de un paciente con toxicodermia



## TRATAMIENTO<sup>11,12</sup> (Fig. 12)

- La principal medida terapéutica consiste en identificar y retirar el agente farmacológico implicado; en las formas leves a veces esta es la única medida necesaria.
- Para el tratamiento sintomático podemos usar antihistamínicos sedantes, para el control del prurito (hidroxicina 25 g/6-24 horas o dexclorfeniramina 6 mg/8-24 horas) y corticoides tópicos de potencia media-alta (aceponato de metilprednisolona, mometasona, valerato de betametasona) ya que disminuyen la inflamación y la vasodilatación.
- Es muy importante seguir a estos pacientes en las primeras 48 h por la posibilidad de progresión a formas más graves. En la fase descamativa de las toxicodermias se aconseja utilizar emolientes para hidratar la piel.
- En casos de **toxicodermia grave** son necesarias medidas de soporte para evitar la pérdida de fluidos, mantener la temperatura del paciente y prevenir o tratar precozmente las posibles infecciones, y en el caso de aparición de ampollas o necrosis cutánea se deberán realizar curas locales con antisépticos. En casos de gravedad se puede plantear el uso de corticoides sistémicos, si bien su uso es controvertido. También se ha utilizado la administración de inmunoglobulinas intravenosas, así como fármacos inmunosupresores y medidas de hemofiltración para tratar a los pacientes afectados de SSJ o NET.

# DERMATOSIS REACTIVAS: ERITEMA EXUDATIVO MULTIFORME (EM)

## DESCRIPCIÓN

El EM es una enfermedad aguda y autolimitada que afecta fundamentalmente a adultos jóvenes. Generalmente es una reacción cutánea secundaria a procesos infecciosos, el más frecuente el virus del herpes simple (VHS), aunque también se ha visto su asociación con *Mycoplasma pneumoniae*, el virus Orf, la histoplasmosis y probablemente se asocie también al VEB. También se han descrito casos, aunque con menor frecuencia, asociados a la ingesta de medicamentos (sobre todo AINE) y a enfermedades sistémicas.

## PRESENTACIÓN CLÍNICA

Existen dos formas clínicas de EM, *minor* y *major*, que se distinguen fundamentalmente por la afectación de las mucosas. Ambas formas clínicas se caracterizan por la aparición de lesiones cutáneas típicas en diana o en escarapela que aparecen de forma brusca en forma de pápulas eritematosas y luego evolucionan a lesiones que típicamente presentan un centro violáceo que en ocasiones puede presentar una ampolla, rodeado de un halo eritematoso y otro más externo rosa pálido.

Estas lesiones son fijas (generalmente durante más de 7 días) y suelen ser asintomáticas. Se localizan con mayor frecuencia en las extremidades, sobre todo en el dorso de la mano y en los antebrazos, y en la cara, aunque también pueden afectar al tronco. (Fig. 13). También puede aparecer en zonas de quemadura solar, así como en zonas de traumatismo previo (fenómeno de Koebner). Las lesiones se resuelven sin dejar cicatriz en aproximadamente dos semanas.

En el EM *major* aparecen además lesiones mucosas que consisten en lesiones vesiculosas que evolucionan rápidamente a erosiones dolorosas, afectando sobre todo a la mucosa de los labios. Con mucha menor frecuencia se afectan la mucosa genital o conjuntival. En casos de EM *major* puede haber además síntomas sistémicos con malestar general, debilidad, astenia y fiebre.

Tabla  
4

### Eritema multiforme. Visión general de la enfermedad

<b>Descripción</b>	Dermatosis reactiva generalmente secundaria a infecciones por VHS o por otros agentes infecciosos
<b>Presentación clínica</b>	Aparición brusca de lesiones fijas en forma de diana, sobre todo en dorso de las manos, antebrazos y cara, con o sin afectación mucosa, dependiendo de si es un EM <i>minor</i> o un EM <i>major</i> , que se resuelven en aproximadamente 2 semanas sin dejar cicatriz
<b>Diagnóstico</b>	Clínico +/- biopsia cutánea
<b>Tratamiento</b>	Sintomático (antihistamínicos orales, antisépticos, corticoides tópicos). Formas intensas: corticoides orales

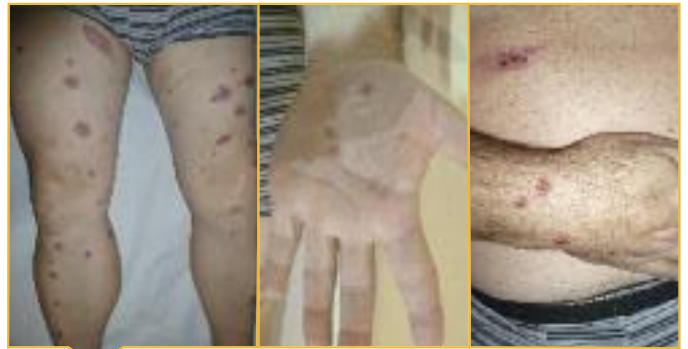

Figura 13 Eritema multiforme secundario a la ingesta de AINE

## DIAGNÓSTICO

El diagnóstico del EM es CLÍNICO y no es necesario realizar ninguna prueba complementaria. A veces se puede confundir con otras entidades con las que hay que realizar el diagnóstico diferencial, como urticarias, vasculitis, lupus y con el SSJ (Tabla 5). En caso de duda se puede realizar una biopsia cutánea que será la que confirme el diagnóstico.

Tabla  
5

### Diagnóstico diferencial del EM

ERITEMA MULTIFORME	URTICARIA	VASCULITIS	SSJ/NET
<b>Lesiones en diana fijas</b>	Lesiones transitorias de menos de 24 h	Lesiones purpúricas palpables fijas, a veces pueden tener aspecto de diana	Lesiones maculares purpúricas. No hay lesiones en diana típicas
<b>En EM <i>major</i> afectación de la mucosa oral en forma de lesiones erosivas</b>	No erosiones en mucosa	No afectación mucosa	La afectación de mucosas suele ser más importante
<b>No suele acompañarse de afectación del estado general</b>	Prurito	La mayoría de las ocasiones solo afecta a la piel. Puede haber afectación de órganos internos como el riñón. Puede acompañarse de fiebre o artralgias	Malestar general, fiebre, piel dolorosa que se despega con el roce

## TRATAMIENTO<sup>13</sup>

Al ser una enfermedad autorresolutiva, tan solo requiere tratamiento sintomático en la mayoría de las ocasiones.

Para aliviar los síntomas se pueden utilizar antihistamínicos orales y corticoides tópicos durante 4-5 días. Si existe afectación de mucosas se pueden usar antisépticos y anestésicos locales que reduzcan el dolor para permitir la alimentación.

→ En **casos graves** se puede considerar la administración de corticoides sistémicos como prednisona oral a dosis de 0,5-1 mg/kg/día o bien pulsos de metilprednisolona a 1 mg/kg/día durante 3 días seguidos.

→ En **casos recurrentes** (más de 6 episodios/año) se recomienda tratamiento profiláctico con aciclovir 400 mg/12h, valaciclovir 500-1000 mg/día o famciclovir 2050 mg cada 12 horas durante 6-12 meses.

## PERFIL DEL PACIENTE TÍPICO

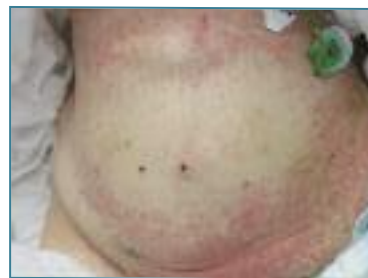	TOXICODERMIAS (Fig. 14)	ERITEMA MULTIFORME (Fig. 15)
<b>Sexo</b>	Algo más frecuente en mujeres	Ligeramente más frecuente en varones
<b>Edad</b>	Adultos	2ª o 3ª década de la vida
<b>Comorbilidades</b>	Es más frecuente en pacientes con coinfección por virus como por ejemplo el VEB o el VIH. También es más frecuente en pacientes polimedicados y hospitalizados. Los fármacos más comúnmente implicados son anticonvulsivantes, antibióticos, IECA, alopurinol y contrastes radiológicos	Antecedente reciente de herpes simple
<b>Síntomas</b>	Lesiones cutáneas eritematosas simétricas y generalmente confluentes que aparecen en los pliegues y se van extendiendo hacia las extremidades pudiendo afectar a palmas y a plantas. Generalmente pruriginoso. En ocasiones fiebre de bajo grado. No suele haber afectación mucosa ni compromiso del estado general	Aparición repentina de lesiones en diana que pueden tener o no una vesícula o una erosión central. Las lesiones pueden ser pruriginosas. En el EM <i>major</i> existe además afectación de la mucosa, generalmente labial, en forma de erosiones dolorosas. Pueden existir pródomos con fiebre y malestar general
<b>Evolución de los síntomas</b>	Las lesiones cutáneas suelen aparecer entre 1 y 2 semanas después de iniciar el tratamiento por primera vez. Asimismo se resuelven de forma espontánea en 1 o 2 semanas una vez retirado el fármaco, con o sin descamación, sin dejar secuelas	Cuadro autorresolutivo en 1-2 semanas

## CRITERIOS DE DERIVACIÓN

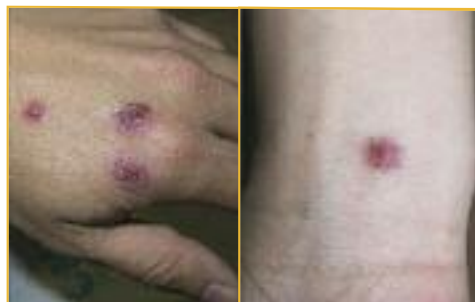TOXICODERMIAS
1. Duda diagnóstica
2. Sospecha de Síndrome de Stevens Johnson o NET
3. Sospecha de Síndrome de DRESS
4. Presencia de síntomas de gravedad. Piel dolorosa, afectación de mucosas
5. Presencia de signos clínicos de gravedad. Edema facial importante, signo de Nikolsky, necrosis cutánea, púrpura palpable, ampollas
6. Presencia de signos analíticos de gravedad. Leucopenia, trombopenia, eosinofilia, alteración de la función hepática o afectación de la función renal

ERITEMA MULTIFORME
1. Duda diagnóstica
2. Afectación extensa de mucosas
3. Casos recidivantes
4. Cuadros con evolución tórpida



**Figura 14** Mujer de 76 años de edad, polimedicada, que sufrió una erupción cutánea tras la administración de contrastes yodados estando hospitalizada



**Figura 15** Eritema exudativo multiforme en paciente de 16 años que dos semanas antes había presentado un episodio de herpes orofacial recidivante

## RECOMENDACIONES PRÁCTICAS

TOXICODERMIAS	ERITEMA MULTIFORME
1. Las toxicodermias son un tipo de reacción adversa a medicamentos muy frecuente, que no siempre está producida por mecanismos alérgicos	1. El EM suele ser secundario a cuadros infecciosos y raramente se asocia a reacciones a fármacos (en estos casos sospechar SSJ o NET)
2. La morfología de las lesiones cutáneas no permite en la mayoría de las ocasiones saber cuál es el fármaco responsable, ya que una misma forma clínica puede estar producida por diversos fármacos y a su vez un mismo fármaco puede dar lugar a diferentes tipos de lesiones cutáneas	2. No se trata de una entidad contagiosa, ya que es un fenómeno reactivo
3. No siempre es necesario realizar una biopsia cutánea para realizar el diagnóstico, solo la realizaremos en caso de dudas diagnósticas para descartar otros procesos. Tampoco está indicado siempre realizar pruebas de provocación, ya que estas pueden desencadenar reacciones graves	3. No suelen ser necesarias pruebas complementarias, ya que el diagnóstico es clínico
4. Los corticoides sistémicos no son siempre necesarios, de hecho el tratamiento con corticoides es controvertido para algunos autores	4. Puede aparecer sobre zonas de traumatismo o quemaduras solares, que conviene evitar
5. Es muy importante saber qué medicamentos (incluyendo medicamentos prescritos, no prescritos y productos naturales o de herbolario) ha tomado el paciente y en qué momento, así como su relación temporal con la aparición de lesiones	5. Las lesiones no son evanescentes; en ese caso habrá que pensar en urticaria
6. Los antihistamínicos orales así como los corticoides tópicos pueden ser muy útiles para aliviar los síntomas del paciente	6. Al ser un cuadro autorresolutivo tan solo suele requerir tratamiento sintomático
7. Siempre que podamos retiraremos todos los fármacos sospechosos, así como los fármacos innecesarios	7. En casos con afectación mucosa extensa se pueden usar anestésicos tópicos, antisépticos e incluso corticoides orales
8. Aunque la medida terapéutica fundamental es la retirada del fármaco, a veces cuando este es necesario para el paciente y no se puede sustituir por otro, se puede plantear la posibilidad de mantenerlo	8. En casos recurrentes se puede realizar tratamiento profiláctico con antivirales con actividad frente al virus del herpes humano

## RESUMEN

	TOXICODERMIAS	ERITEMA MULTIFORME
<b>Perfil paciente típico</b>	Hombre o mujer adulto, sobre todo polimedicados u hospitalizados	Adultos jóvenes con antecedente reciente de infección por herpes simple
<b>CLÍNICA</b> (incluir lesión elemental, síntomas y duración)	Exantema morbiliforme: aparición de máculo-pápulas pruriginosas en tronco y pliegues con tendencia a la confluencia 1-3 semanas después de la ingesta de un medicamento. También puede manifestarse en forma de urticaria, erupciones vesiculoampollosas, exantema fijo medicamentoso, etc.	Aparición brusca de lesiones en diana en manos, brazos y cara que se resuelven espontáneamente en aproximadamente 2 semanas <ul style="list-style-type: none"> <li>• EM <i>minor</i>: mínima afectación mucosa</li> <li>• EM <i>major</i>: erosiones dolorosas sobre todo en labios</li> </ul>
<b>Diagnóstico</b>	Clínico + analítica +/- biopsia	Clínico +/- biopsia
<b>Tratamiento</b>	Retirada del fármaco, antihistamínicos, corticoides tópicos. Corticoides orales en formas extensas/graves	En general solo tratamiento sintomático con antihistamínicos orales, antisépticos y corticoides tópicos. En casos graves, corticoides orales
<b>Derivación</b>	<ul style="list-style-type: none"> <li>• Duda diagnóstica</li> <li>• Formas graves</li> </ul>	<ul style="list-style-type: none"> <li>• Duda diagnóstica</li> <li>• Afectación mucosa importante</li> <li>• Casos recidivantes</li> </ul>
<b>Recomendaciones</b>	<ul style="list-style-type: none"> <li>• Retirar todos los fármacos que no sean estrictamente necesarios.</li> <li>• Anamnesis detallada atendiendo a todos los fármacos que haya tomado el paciente</li> <li>• Descartar signos de gravedad</li> <li>• Seguimiento las primeras 24-48 horas para ver que no progresa a formas graves</li> </ul>	<ul style="list-style-type: none"> <li>• No se trata de una enfermedad contagiosa.</li> <li>• Las lesiones son fijas, diferencia fundamental con la urticaria</li> <li>• Pueden aparecer en zonas de quemadura solar, por lo que el paciente debe evitarlas</li> <li>• No suele requerir pruebas de laboratorio</li> <li>• Tan solo precisa tratamiento sintomático en la mayoría de las ocasiones</li> <li>• En casos de recurrencia se puede iniciar tratamiento antiviral profiláctico</li> </ul>

## BIBLIOGRAFÍA

1. Meseguer Yebra C, Roman Cuarto C, Unamuno Pérez P. Toxicodermias inducidas por fármacos. Formación Médica Continuada 2008;15(9):563-72.
2. Daoud MS, Schanbacher CF, Dicken CH. Recognizing cutaneous drug eruptions. Reaction patterns provide clues to causes. Postgrad Med 1998;104:101-15.
3. Fernández Redondo V, Rosón López E, Gómez Centeno P. Toxicodermias: etiopatogenia, clínica y tratamiento. Medicine 1994;7:6367-73.
4. Drake LA, Dinehart SM, Farmer ER, Goltz RW, Graham GF, Hordinsky MK et al. Guidelines of care for cutaneous adverse drug reactions. J Am Acad Dermatol 1996;35:458-61.
5. Carpeto FJ. Estrategia para el diagnóstico de las toxicodermias. Piel 1997;12:443-6.
6. Jean Revuz y Laurence Valeyrie-Allanore. Reacciones medicamentosas. En Jean L. Bologna MD. Dermatología. 1ª ed, versión en español. Madrid: Editorial Elsevier; 2004. p. 333-51.
7. Bel Pla S, García Fernández D, García-Patos Briones V. Toxicodermias: etiología, patogenia y patrones clínicos (I). JANO 2001;61:35-41.
8. Hermosa-Gelbard A, Miguel-Gómez L, Sanchez-Neila N, Vañó Galván S. Protocolo diagnóstico de las pústulas. Medicine 2014;11(47):2795-9.
9. Agusti-Mejias A, Mejias-Boils A, Messeguer F, Alegre de Miquel V. Fixed drug eruption: diagnostic clues. Semergen 2011;37(4):215-8.
10. Sánchez X, Merlano C, Cruz CM. Drug Rash with Eosinophilia and Systemic Symptoms (DRESS). Rev Asoc Col Dermatol 2008;16(3):208-10.
11. García Fernández D, Bel Pla S, García-Patos Briones V. Toxicodermias: Pronóstico y tratamiento (II). JANO (en prensa).
12. Cabeza Martínez R. Exantemas medicamentosos. En: R. Suárez-Fernández, director. Dermatología en Urgencias. Guía práctica. 1ª ed. España: Editorial Medica Panamericana; 2012. p. 327-34.
13. Gual García A, Guialbert Vidal A, Mascaró Galy JM. Eritema multiforme, síndrome de Stevens-Johnson y necrolisis epidérmica tóxica. En: R. Suarez-Fernandez director. Dermatología en Urgencias. Guía práctica. 1ª ed. España: Editorial Médica Panamericana; 2012. p. 335-42.



# Infecciones bacterianas y micosis

*Las bacterias pueden producir enfermedad por invasión directa de los tejidos, por liberación de toxinas o por reacción inmunitaria. Para el tratamiento exitoso de este tipo de infecciones debe tenerse en cuenta la naturaleza del huésped y de la bacteria infectante<sup>1</sup>. De manera más práctica dividiremos las infecciones bacterianas cutáneas en 2 grandes grupos: superficiales y profundas.*

*Las infecciones cutáneas por hongos (micosis cutáneas) son muy frecuentes en nuestro medio. En España prácticamente solo existen tres tipos de enfermedades cutáneas producidas por hongos: la pitiriasis versicolor, las tiñas y las candidiasis.*

**Dr. Emiliano Grillo Fernández**

Servicio de Dermatología  
Hospital Univ. Ramón y Cajal. Madrid

## INFECCIONES SUPERFICIALES

Son infecciones de la epidermis. En los países desarrollados *S. aureus* es el agente causal más frecuente, mientras que en países en desarrollo el estreptococo del grupo A sigue siendo una causa importante<sup>1</sup>. Sin tratamiento pueden extenderse a la dermis y producir infecciones más profundas.

### Impétigo

Es una infección superficial de la piel muy común, especialmente en niños (máxima incidencia entre 2 y 6 años) y en pacientes con alteraciones de la piel como la dermatitis atópica (Fig. 1). Tiene dos variantes, ampollosa y no ampollosa<sup>2</sup>.

**Tabla 1** Impétigo. Visión general de la enfermedad

<b>Descripción</b>	<ul style="list-style-type: none"> <li>• Infección superficial de la piel muy común</li> <li>• Pacientes, generalmente niños, con alteraciones de la piel (dermatitis atópica)</li> <li>• Zonas expuestas de la cara, alrededor de los orificios de la boca o nariz y extremidades</li> <li>• Altamente contagioso: propagación por contacto directo</li> <li>• Dos variantes:               <ul style="list-style-type: none"> <li>- Ampollosa: 30%. <i>S. aureus</i>. Neonatos y lactantes mayores. Por acción de una toxina epidermolítica</li> <li>- No ampollosa: 70%. <i>S. aureus</i> y <i>S. pyogenes</i>. Niños de todas las edades, también adultos. Zonas de pequeños traumatismos</li> </ul> </li> </ul>
<b>Presentación clínica</b>	<ul style="list-style-type: none"> <li>• Ampollosa: inflamación y aparición de ampollas que al romperse dejan una base eritematosa y un exudado que forma costras de color miel (costras melicéricas)</li> <li>• No ampollosa: ampollas de pared más delgada que se rompen rápidamente, observándose en la mayoría de los casos solo las costras. Frecuente lesiones satélite por autoinoculación</li> <li>• Dolor y prurito de la zona afectada. Es rara la presencia de fiebre o afectación del estado general. Linfadenopatía regional en el 90% de los casos no tratados</li> <li>• ¡Atención! Cepas nefritógenas de <i>S. pyogenes</i> pueden producir glomerulonefritis postestreptocócica entre 3-6 semanas después de la infección (clínica: desde hematuria microscópica hasta insuficiencia renal grave)</li> </ul>
<b>Diagnóstico</b>	<ul style="list-style-type: none"> <li>• Clínico (fundamentalmente)</li> <li>• Confirmación mediante Gram (cocos grampositivos en racimos) y cultivo del contenido líquido o la superficie de la lesión</li> </ul>
<b>Tratamiento</b>	<ul style="list-style-type: none"> <li>• Realizar una buena higiene general. Astringentes tipo clorhexidina</li> <li>• Tópico (mupirocina/ácido fusídico) 2-3 veces al día durante 7-10 días. Suficiente en casos leves y moderados</li> <li>• Oral: cloxacilina (125-500 mg cada 6 horas), amoxicilina-clavulánico 25 mg/kg de peso cada 8 h o cefalexina (250-500 g cada 6 horas)</li> <li>• Alergia a betalactámicos: macrólidos</li> <li>• Tratamiento sistémico: no resolución con tratamiento tópico. Múltiples lesiones o de gran extensión o localizadas en zonas difíciles de tratar (pliegues, perioral), pacientes con un factor subyacente (diabetes mellitus, dermatitis atópica) si afecta a varios miembros de la familia/escuela</li> </ul>

### Ectima

Generalmente es consecuencia de una lesión de impétigo no tratada, en especial de zonas ocluidas por el calzado o la ropa. Las úlceras suelen desarrollarse en miembros inferiores y tienen un aspecto «en sacabocados», con los bordes indurados, elevados y violáceos y cubiertas de costras gruesas. La evolución es lenta y requiere antibioterapia prolongada (Fig. 2).

### Foliculitis superficial

Las foliculitis son infecciones que comienzan en un folículo piloso y se clasifican según su profundidad. Su agente etiológico más común es el *S. aureus*.

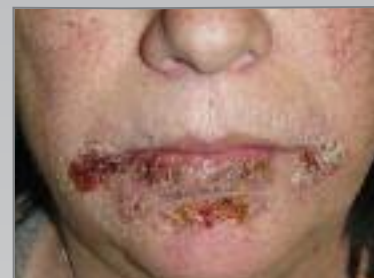A la exploración se pueden observar pápulas o pústulas con eritema circundante en el orificio de salida del folículo (Fig. 3).

**Tabla 2** Queratolisis *punctata*. Visión general de la enfermedad

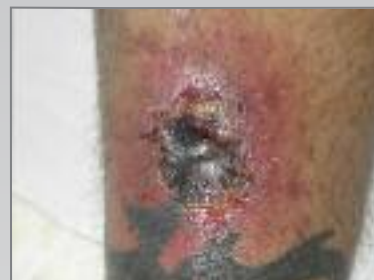### Queratolisis *punctata*

Se trata de una infección de la capa córnea de las plantas de los pies. El agente causal más frecuente es *Corynebacterium spp.* Se caracteriza por la tríada de hiperhidrosis, mal olor y defectos superficiales de las plantas de los pies (Fig. 4).

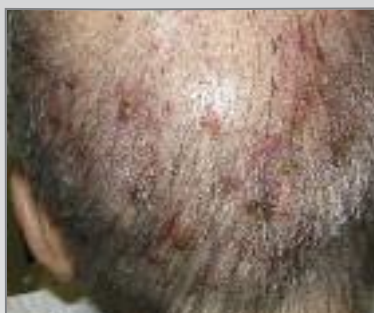<b>Descripción</b>	<ul style="list-style-type: none"> <li>• Infección de la capa córnea de las plantas de los pies</li> <li>• <i>Corynebacterium spp.</i> microorganismo más frecuente</li> <li>• Favorecen condiciones de humedad y oclusión</li> <li>• Países tropicales, meses de verano, deportistas o uso frecuente de zapatillas deportivas</li> <li>• Niños y adultos jóvenes</li> </ul>
<b>Presentación clínica</b>	<ul style="list-style-type: none"> <li>• Maceración, mal olor y depresiones crateriformes en la plantas de los pies que pueden confluir formando placas policíclicas</li> <li>• Afecta principalmente a la parte anterior de las plantas y bilateralmente; rara vez el dorso</li> <li>• Generalmente asintomática</li> </ul>
<b>Diagnóstico</b>	<ul style="list-style-type: none"> <li>• Clínico</li> </ul>
<b>Tratamiento</b>	<ul style="list-style-type: none"> <li>• Lavado con un jabón de clorhexidina. Antibiótico tópico (ácido fusídico, mupirocina, gentamicina, clindamicina o eritromicina) durante 1 mes</li> <li>• Casos muy extensos: eritromicina oral 500 mg/6 h durante 10 días</li> <li>• Reducir humedad: evitar calzado oclusivo. Antisudorales con aluminio</li> <li>• En casos extremos de hiperhidrosis: toxina botulínica</li> </ul>



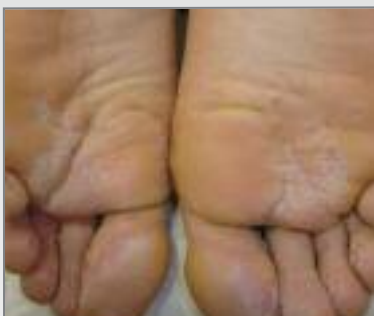**Figura 1** Impétigo. Mujer de 43 años que presenta lesiones eritematodescamativas con costra melicérica localizadas en región facial



**Figura 2** Ectima. Lesión ulcerativa localizada en cara anterior de pierna de un varón de 44 años



**Figura 3** Foliculitis del cuero cabelludo. Pápulas y pústulas con distribución folicular localizadas en cuero cabelludo de un varón de 71 años



**Figura 4** Queratolisis *punctata*. Obsérvase las depresiones puntiformes y el eritema localizados en la planta del pie de este varón de 24 años

## TRATAMIENTO DE LAS INFECCIONES BACTERIANAS SUPERFICIALES

### INFECCIÓN SUPERFICIAL

#### Primera línea de tratamiento:

- Limpiar bien la piel para eliminar costras y/o escamas
- Antibiótico tópico 2-3 veces al día x 7 días

Si persisten lesiones

- Antibiótico oral
- Amoxicilina-clavulánico v.o. (875/125 mg/12 h) 7-10 días
- No mejoría tras 2-3 días de tratamiento (sospechar gramnegativos) o alergia a betalactámicos: cambiar a ciprofloxacino 500 mg/12 h + clindamicina 300 mg/6 h
- *S. aureus* resistente a meticilina (SAMR): ingreso y antibioterapia; vancomicina o daptomicina intravenosa, o linezolid oral

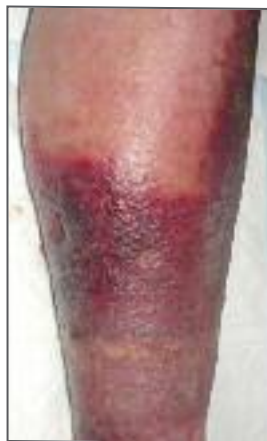Si es muy extensa

Antibiótico oral. Amoxicilina-clavulánico v.o. (875/125 mg/12 h) 7-10 días

## INFECCIONES PROFUNDAS

### Erisipela/Celulitis

Es una infección bacteriana de la dermis y la hipodermis (el tejido celular subcutáneo) en la que hay un compromiso linfático pronunciado<sup>3,5</sup>. Su principal causante es *S. pyogenes* (Figs. 5 y 6).



**Figura 5** Placa eritematosa y caliente localizada en la pierna izquierda en un paciente con insuficiencia venosa de larga evolución. El cuadro es compatible con celulitis infecciosa

### Tabla 3 Erisipela/Celulitis. Visión general de la enfermedad

<b>Descripción</b>	<ul style="list-style-type: none"> <li>• Infección bacteriana de la dermis y la hipodermis con importante compromiso linfático</li> <li>• Diferentes formas clínicas de una infección dermohipodérmica aguda. Celulitis es más profunda</li> <li>• Principal causante: <i>S. pyogenes</i>. Menos frecuente <i>S. aureus</i>. Recién nacidos: <i>Streptococcus agalactiae</i></li> <li>• Factores de riesgo: linfedema, insuficiencia venosa, intertrigo digital, obesidad, alcoholismo, diabetes y hepatopatías. En celulitis también safenectomía e injerto venoso autólogo. Favorecen cuadros de erisipela/celulitis de repetición</li> <li>• Miembros inferiores (70-80%) unilateral</li> <li>• Cara (5-20%) unilateral o bilateral</li> </ul>
<b>Presentación clínica</b>	<ul style="list-style-type: none"> <li>• Erisipela: placa eritematosa, sobreelevada, edematosa y brillante; bordes muy bien definidos; aspecto de «piel de naranja». Dolorosa al tacto y caliente. A veces ampollas o vesículas</li> <li>• Celulitis: placa dolorosa y caliente no sobreelevada y con límites difusos. Superficie brillante y lisa. A veces también, ampollas y flictenas</li> <li>• Frecuente la afectación del estado general</li> <li>• Adenopatías dolorosas y linfangitis</li> </ul>
<b>Diagnóstico</b>	<ul style="list-style-type: none"> <li>• Clínico (suele ser suficiente)</li> <li>• Analítica (infección): leucocitosis con desviación izquierda y reactante de fase aguda elevados (severidad)</li> <li>• Tinción Gram y/o cultivo de muestras y hemocultivos no rentables</li> </ul>
<b>Tratamiento</b>	<ul style="list-style-type: none"> <li>• <b>Sistémico:</b> amoxicilina-clavulánico v.o. (875/125 mg/12 h) 10 días</li> <li>• Si no hay mejoría tras 2-3 días de tratamiento (sospechar gramnegativos) o alergia a betalactámicos cambiar a ciprofloxacino 500 mg/12 h + clindamicina 300 mg/6 h</li> <li>• <b>SAMR ingreso y antibioterapia:</b> vancomicina o daptomicina intravenosa, o linezolid oral</li> </ul>

### Figura 6 Tratamiento de infecciones bacterianas de partes profundas (celulitis)

#### CELULITIS/ERISPELA

Sin factores de riesgo

- No ingreso. Amoxicilina-clavulánico 875/125 mg/8 h v.o. x 10 días
- Ingreso. Amoxicilina-clavulánico 1-2 g i.v. /8 h x 7 días (ajustar función renal)

Con factores de riesgo o purulentas

- No ingreso. Ciprofloxacino/levofloxacino (750 mg/12 h) + clindamicina (300 mg/6 h) v.o. x 10 días
- Ingreso. Piperacilina/tazobactam i.v. x 7-10 días (ajustar función renal)

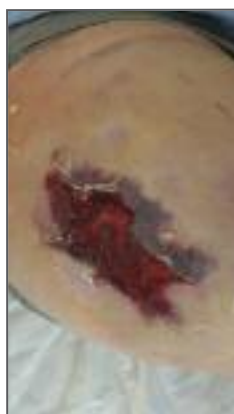### Forúnculo y ántrax

Ambas son infecciones más profundas de los folículos pilosos, cuyo agente causal más frecuente es *S. aureus*. Se asocian a obesidad, diabetes, tratamiento con corticoides, alteraciones sanguíneas y del sistema inmunológico (Fig. 8).

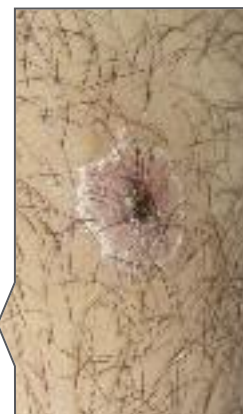### Fasciitis necrotizante

Se trata de una infección de los tejidos blandos subcutáneos con afectación de la fascia muscular. Los factores de riesgo son cirugía previa reciente, perforación intestinal, traumatismos, adicción a drogas por vía parenteral y diabetes<sup>5</sup> (Fig. 7).

**Tratamiento:** el ingreso hospitalario es obligado, se debe realizar desbridamiento quirúrgico y comenzar tratamiento empírico con antibiótico.



**Figura 7** Fasciitis necrotizante. Placa indurada con necrosis central localizada en muslo derecho de un varón inmunodeprimido



**Figura 8** Forúnculo. Nódulo eritematoso caliente localizado en la pierna

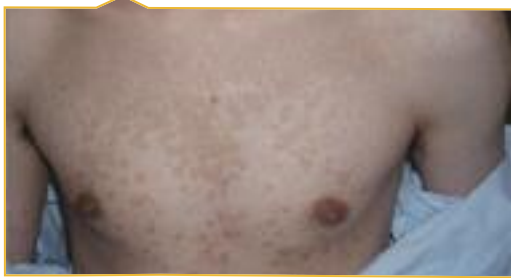# INFECCIONES FÚNGICAS/MICOSIS CUTÁNEAS

## PITIRIASIS VERSICOLOR

El agente causal son los hongos del género *Malassezia*. Se caracteriza por placas blanquecinas o parduzcas en zonas seboreicas. Presentan ligera descamación al rasado cuando tienen actividad (Fig. 9).

El tratamiento con antifúngicos tópicos es eficaz. Se deben aplicar diariamente y mantener durante 3-4 semanas. En casos intensos y recurrentes está indicado el tratamiento sistémico con antifúngicos orales.

**Figura 9** Pitiriasis versicolor. Placas marrónceas localizadas en el pecho de un varón joven



**Tabla 4** Pitiriasis versicolor. Visión general de la enfermedad

<b>Descripción</b>	<ul style="list-style-type: none"> <li>Micosis cutánea superficial. Género <i>Malassezia</i> (<i>globosa</i>, <i>furfur</i>), flora habitual en áreas seboreicas</li> <li>Adolescentes, adultos jóvenes. Verano (favorecen humedad e hipersudoración)</li> </ul>
<b>Presentación clínica</b>	<ul style="list-style-type: none"> <li>Máculas ovaladas hiper- (anaranjadas, marrónceas) o hipopigmentadas con descamación fina (signo uñada). Regiones seboreicas (pecho, espalda, raíz de extremidades). Asintomáticas, a veces pruriginosas</li> <li>Dos formas menos frecuentes:               <ul style="list-style-type: none"> <li>Invertida: afecta a zonas de flexión</li> <li>Foliculitis por <i>Malassezia</i>: aspecto similar a bacterianas. Pecho y espalda. Provocan prurito</li> </ul> </li> </ul>
<b>Diagnóstico</b>	<ul style="list-style-type: none"> <li>Clínico principalmente</li> <li>Al microscopio con tinción de azul de metileno («espaguetis con albóndigas»)</li> <li>Luz de Wood: lesiones con fluorescencia anaranjada</li> </ul>
<b>Tratamiento</b>	<ul style="list-style-type: none"> <li>Evitar los desencadenantes</li> <li>Tópico es eficaz: clotrimazol u otros imidazólicos 2-3 veces al día durante 3-4 semanas +/- gel de sulfuro de selenio al 2,5% o de piritiona de zinc al 1-2%</li> <li>Recidivantes: uso de gel 1 vez a la semana</li> <li>Infección muy extensa o ausencia de respuesta al tratamiento tópico: itraconazol oral 200 mg/día 7 días o en monodosis de 400 mg o fluconazol</li> <li>Advertir al paciente que persistirán lesiones hipopigmentadas, que repigmentarán tras unos meses</li> </ul>

## DERMATOFITOSIS CUTÁNEAS O TIÑAS

Los dermatofitos son un grupo de hongos que tienen la capacidad de invadir los tejidos queratinizados como las uñas, el pelo y la capa córnea de la piel.

**Tabla 5** Dermatomofitosis cutáneas o tiñas. Visión general de la enfermedad\*

<b>Descripción</b>	<ul style="list-style-type: none"> <li>Infecciones producidas por dermatofitos, hongos que invaden tejidos queratinizados: pelo, uñas y capa córnea de la piel</li> <li><i>T. rubrum</i>: agente etiológico más frecuente, excepto en edad infantil (<i>T. mentagrophytes</i> y <i>M. canis</i>)</li> <li>Diferentes formas clínicas: las más frecuentes son la tiña de cuero cabelludo y la del cuerpo (niños). En adultos tiña del pie (varones)</li> </ul>
<b>Presentación clínica</b>	<p><b>Tiña del cuero cabelludo:</b></p> <ul style="list-style-type: none"> <li>Niños de entre 3 y 14 años. <i>M. canis</i>. Más frecuente si escasa higiene y en condiciones de hacinamiento. Dos tipos: inflamatorias y no inflamatorias.</li> <li><i>Tiñas no inflamatorias</i>: <i>M. audouinii</i> y <i>M. canis</i>. Placa alopecica bien definida, redondeada, con abundante descamación grisácea. Pelos de la placa grises y se quiebran justo por encima del cuero cabelludo</li> <li>Una variante: tiña de puntos negros; los cabellos se rompen en el cuero cabelludo (aspecto de puntos negros)</li> <li><i>Tiña inflamatoria/querion</i>: microorganismos zoófilos; tumoración inflamatoria circunscrita con pérdida de pelo y múltiples lesiones pustulosas abscesificadas que drenan material purulento a través de los orificios foliculares (signo de la espumadera). Algunos pacientes pueden mostrar sintomatología general</li> <li><i>Tiña fávica</i>: forma más grave. <i>T. schoenleinii</i>. Inicio en la infancia y cronificación. Inicialmente eritema folicular en parches con descamación perifolicular. Posteriormente costras amarillentas (escútlulas o cazoletas fávicas) perifoliculares con cabellos en su interior. Pogresión centrífuga dejando áreas centrales sanas</li> </ul> <p><b>Tiña de la barba:</b> infección limitada a las zonas de pelo grueso de la barba (más frecuente) y el bigote. <i>T. verrucosum</i> y <i>T. mentagrophytes</i>. Tres variantes:</p> <ul style="list-style-type: none"> <li><i>Tipo inflamatorio</i>: pápulas, pústulas y costras perifoliculares con exudación de material purulento que pueden confluír. Los pelos se desprenden fácilmente. Alopecia cicatrizal si afección grave</li> <li><i>Tipo superficial</i>: recuerdan a la foliculitis bacteriana. Eritema difuso con pápulas y pústulas perifoliculares</li> <li><i>Tiña circinada</i>: similar a la de la piel lampiña. Borde vesiculopustuloso activo que se extiende dejando descamación central y respeta parcialmente los pelos</li> </ul> <p><b>Tiña del cuerpo/tinea corporis/herpes circinado:</b> afecta a la piel lampiña (excepto palmas, plantas e ingles). <i>T. rubrum</i>.</p> <ul style="list-style-type: none"> <li>Forma clásica: lesión con borde eritematodescamativo y vesiculoso con progresión centrífuga; centro pálido con zonas de piel normal. «Borde activo»</li> <li><i>Granuloma de Majocchi</i>: <i>T. rubrum</i>. Invasión de los folículos pilosos por el hongo: pústulas o nódulos inflamados perifoliculares. Mujeres que se afeitan las piernas</li> </ul> <p><b>Tiña inguinal/Tinea cruris:</b></p> <ul style="list-style-type: none"> <li>Región inguinal, pubis, genitales, periné y región perianal. <i>T. rubrum</i> y <i>Epidermophyton floccosum</i>. Hombres adultos. Frecuente la autoinfección desde sitios distantes (<i>tinea pedis</i>)</li> <li>Papulovesículas eritematosas sobre elevadas y pruriginosas</li> </ul> <p><b>Pie de atleta/Tinea pedis</b></p> <ul style="list-style-type: none"> <li>Dermatomofitosis más frecuente a nivel mundial. <i>T. rubrum</i>. Personas que usan baños o piscinas comunitarias. Ver Fig. 13</li> </ul>
<b>Diagnóstico</b>	<ul style="list-style-type: none"> <li>Clínico. Confirmación con cultivo microbiológico. Sensibilidad del cultivo variable (40-80%)</li> </ul>
<b>Tratamiento</b>	<p><b>Antifúngicos</b></p> <ul style="list-style-type: none"> <li><i>Tinea capitis</i> y <i>tinea corporis</i>: griseofulvina oral durante 1-2 meses (dosis pediátricas de 15-25 mg/kg/día micronizada o 10-15 mg/kg/día ultramicronizada). Prolongación del tratamiento según respuesta clínica. Otras opciones: itraconazol (3,5 mg/kg/día) o la terbinafina (10 mg/kg/día), durante 6 semanas. Realizar control analítico del perfil hepático</li> <li>Pie de atleta: terbinafina tópica 2 veces/día 1 semana o terbinafina en aplicación única. Si no respuesta: itraconazol oral 400 mg/día 1 semana</li> <li>Onicomiosis. Sin afectación de la matriz ungueal: antifúngicos tópicos (amorolfina 5% 2 veces a la semana durante 6-12 meses). Con afectación de la matriz ungueal: terbinafina oral 250 mg/24 h durante 6 semanas (manos) o 12 semanas (pies). Control del perfil hepático antes y después del tratamiento. Si a los 3-6 meses no hay resolución total, reiniciar tratamiento. Si mala respuesta a terbinafina, añadir azoles. Si distrofia ungueal, onicectomía química con bifonazol-urea 40%</li> </ul>

## A. Tipos de tiñas

→ **Tiña del cuero cabelludo** (Fig. 10). El diagnóstico diferencial de las tiñas del cuero cabelludo debe establecerse con la dermatitis seborreica, la seudotiña amiantácea (en la que la escama es más adherente al pelo), la dermatitis atópica, la psoriasis del cuero cabelludo, impétigo, folliculitis declavante y folliculitis disecante.

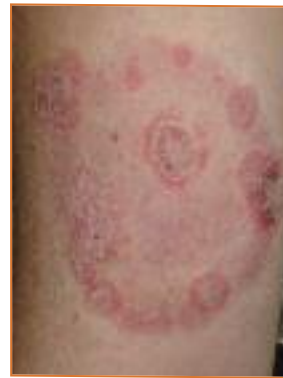→ **Tiña de la barba**. Se trata de una infección limitada a las zonas de pelo grueso de la barba (más frecuente) y el bigote, causada generalmente por *T. verrucosum* y *T. mentagrophytes*.

→ **Tiña corporal/circinada/herpes circinado** (Fig. 11).

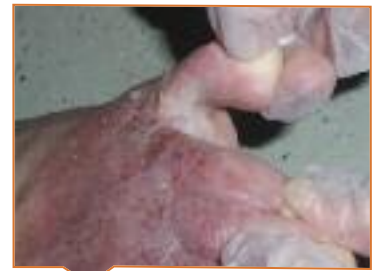→ **Tiña inguinal/Tinea cruris**: dermatofitosis de la región inguinal, pubis, genitales, periné y región perianal.

→ **Tiña del pie/Tinea pedis**. Es la dermatofitosis más frecuente a nivel mundial. *T. rubrum* es el agente causal más frecuente. Es más frecuente en personas que usan baños o piscinas comunitarias. Puede presentarse de 4 formas diferentes o como una combinación de ellas (Fig. 12). La forma más frecuente es el «pie de atleta» (Fig. 13).

**Figura 10** Tiña del cuero cabelludo. Placa alopecíca en cuero cabelludo de una niña de 8 años. Tres semanas antes había asistido a una granja escuela en la que mantuvo contacto con varios animales



**Figura 11** Tiña del cuerpo. Placa eritematodescamativa circinada localizada en la pierna de un varón de 51 años. Obsérvese los bordes pronunciados de la lesión

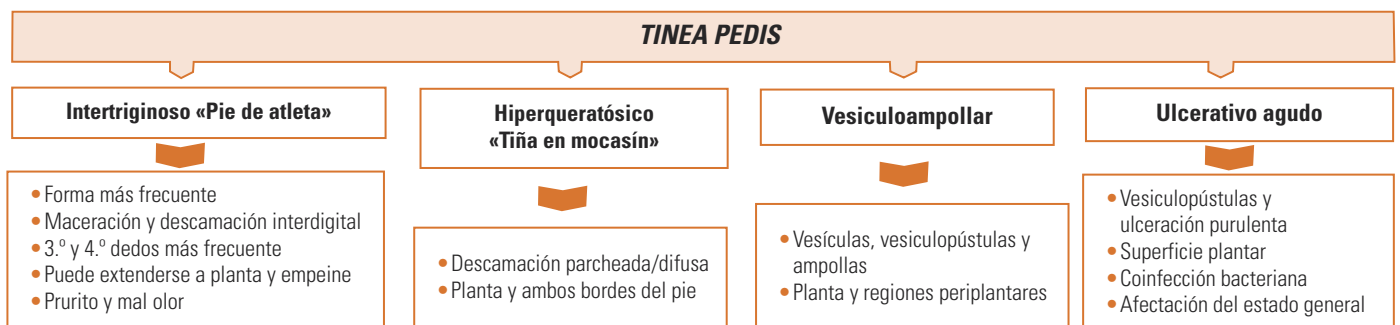


**Figura 12** Pie de atleta. Placa eritematosa con fisuración central en un pliegue interdigital del pie derecho

**TRATAMIENTO:** los antifúngicos son el tratamiento de elección para las tiñas. La *tinea capitis* y la *tinea corporis* pueden resolverse con griseofulvina oral durante 1-2 meses (dosis pediátricas de 15-25 mg/kg/día micronizada o 10-15 mg/kg/día ultramicronizada). La toma diaria es única, preferiblemente acompañada de alimentos grasos, y la prolongación del tratamiento depende de la respuesta clínica. Los efectos adversos más frecuentes son los gastrointestinales, no es necesario realizar controles analíticos y está contraindicado en el embarazo. Otras opciones terapéuticas son el itraconazol (3,5 mg/kg/día) o la terbinafina (10 mg/kg/día), durante 6 semanas. Se debe realizar control analítico del perfil hepático.

El pie de atleta puede tratarse con terbinafina tópica dos veces al día durante 1 semana o terbinafina en aplicación única. Si no responde al tratamiento tópico se puede utilizar itraconazol oral 400 mg/día durante 1 semana.

**Figura 13** Tipos de tiñas del pie



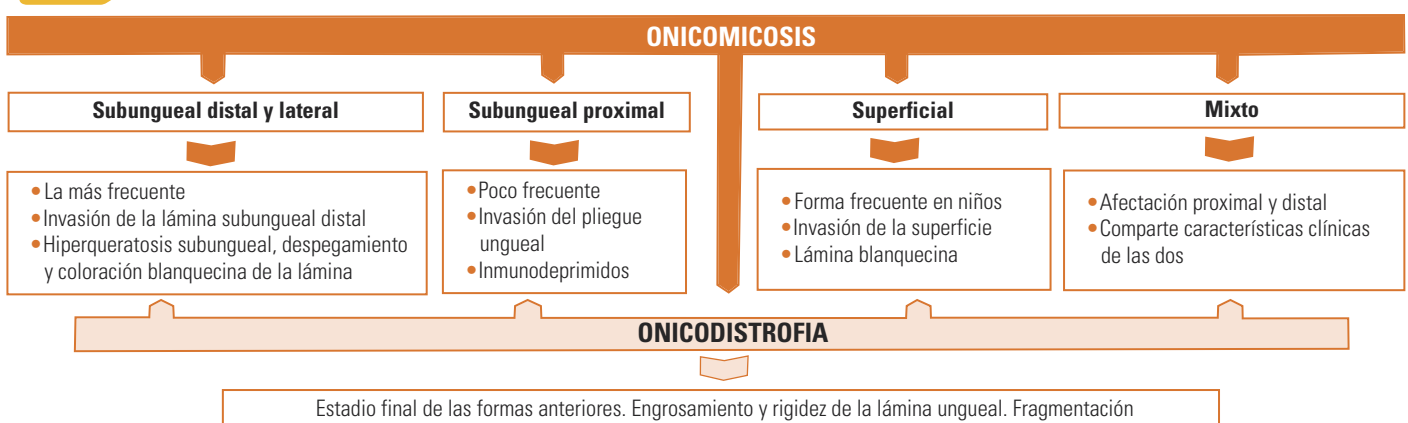
## B. Onicomicosis<sup>7,8</sup>

La onicomicosis es la infección de la uña por hongos. La mayoría de ellas están causadas por dermatofitos (tiña ungueal), principalmente *T. rubrum* y *T. mentagrophytes*, y en menos ocasiones se deben a levaduras (*Candida*) u otros tipos de hongos.

Existen varias formas clínicas en función de cómo haya penetrado el hongo en la uña (Fig. 14). Hay que advertir al paciente que dado que la uña tiene un crecimiento lento, ésta tardará muchos meses en recuperar su aspecto normal.

**TRATAMIENTO<sup>7,8</sup>.** En general, si la onicomicosis no afecta a la matriz ungueal: tratamiento con antifúngicos tópicos en forma de laca ungueal (amorolfina 5%, 2 veces a la semana durante 6-12 meses). Si la matriz ungueal está afectada: terbinafina oral 250 mg/24 h durante 6 semanas si las uñas afectadas son de las manos, y 12 semanas si son de los pies. En el tratamiento sistémico se debe realizar control analítico del perfil hepático antes y después del tratamiento (transaminitis en el 3% de los casos).

**Figura 14** Clasificación de las onicomicosis



## CANDIDIASIS MUCOCUTÁNEA

Las candidiasis engloban un grupo diverso de infecciones producidas por el género *Candida* (hongos levaduriformes). Los factores predisponentes más importantes son la humedad y oclusión local, la obesidad, inmunodeficiencias, alteraciones endocrinas, deficiencias nutricionales, tratamiento con antibióticos y anticonceptivos ricos en estrógenos.

Tabla  
6

### Candidiasis mucocutánea. Visión general de la enfermedad

<b>Descripción</b>	<ul style="list-style-type: none"> <li>• Infecciones producidas por el género <i>Candida</i> (hongos levaduriformes). 70-80% de casos: <i>Candida albicans</i> (hongo saprófito)</li> <li>• Favorecen: humedad y oclusión local, antibioterapia, obesidad, inmunodeficiencia, alteraciones endocrinas, deficiencias nutricionales</li> <li>• Cutánea, genital, oral, paroniquia candidiásica</li> </ul>
<b>Presentación clínica</b>	<p><b>Candidiasis cutánea/Intertrigo:</b> en pliegues. Eritema y vesiculopústulas. Zona macerada con exudación y fisuración del fondo del pliegue. Pruriginoso</p> <p><b>Candidiasis genital:</b></p> <ul style="list-style-type: none"> <li>• (Vulvo)Vaginal: muy frecuente. Antibioterapia. Flujo vaginal espeso, prurito intenso y quemazón +/- disuria. Placas blanquecinas y eritema en mucosa vaginal</li> <li>• Balanitis: 35% de las balanitis infecciosas. Pápulas y pústulas milimétricas en glande y surco balanoprepucial, eritema y exudación. Erosiones y escamas blanquecinas tras rotura</li> </ul> <p><b>Candidiasis oral:</b></p> <ul style="list-style-type: none"> <li>• <b>Muguet:</b> más frecuente. Placas blanquecinas friables (requesón) en mucosa oral. Superficie eritematosa brillante al desprenderse. En casos graves ulceración</li> <li>• <b>Aguda atrófica:</b> en áreas erosivas. Más frecuente en dorso de la lengua; áreas depapiladas, forma romboidal. A veces ardor y dolor</li> <li>• <b>Crónica atrófica:</b> prótesis dentarias; más en mujeres. Eritema y edema crónico de la mucosa del paladar por fricción y queilitis angular</li> <li>• <b>Queilitis angular:</b> (boqueras) fisuración y maceración de las comisuras labiales con eritema y dolor</li> </ul> <p><b>Paroniquia candidiásica:</b> manos en contacto con el agua (amas de casa, pescadores...). Enrojecimiento e inflamación periungueal +/- exudado purulento. Secundariamente onicosis, líneas de Beau y coloración ungueal marrón</p>
<b>Diagnóstico</b>	<ul style="list-style-type: none"> <li>• Clínico. Confirmación con examen directo en hidróxido de potasio y cultivo de muestras</li> </ul>
<b>Tratamiento</b>	<ul style="list-style-type: none"> <li>• Cutánea: higiene local, evitar humedad. Tratamiento tópico es efectivo: crema antifúngica con corticoide (miconazol 20% con hidrocortisona 10%) 2-3 veces al día 7 días</li> <li>• Vaginal: fluconazol oral (150 mg dosis única) o itraconazol (100 mg/24 h 3 días). También antifúngicos tópicos en forma de óvulos vaginales</li> <li>• En recurrentes: valorar tratamiento profiláctico: fluconazol 150 mg semanal o itraconazol 100 mg/día dos días posteriores a menstruación</li> <li>• Balanitis: crema de clotrimazol o fluconazol 150 mg 1 vez al día</li> <li>• Oral: enjuagues con nistatina en suspensión oral cuatro veces al día. Casos recurrentes compuestos azólicos v.o. son efectivos</li> <li>• Queilitis angular: mantener comisura bucal seca y aplicar cremas con antifúngico y corticoide</li> <li>• Paroniquia: evitar humedad de la zona y antifúngicos tópicos (miconazol 10%)</li> </ul>

### A. Candidiasis cutánea/Intertrigo candidiásico

Los pliegues cutáneos son un lugar frecuente de colonización por *Candida* debido a la presencia de humedad y maceración en estas localizaciones. Se presenta como lesiones pruriginosas, eritematosas con vesiculopústulas satélite en el pliegue y zonas circundantes de forma simétrica. La zona afectada está macerada y presenta exudación y fisuración del fondo del pliegue (Fig. 15). **TRATAMIENTO:** Se debe extremar la higiene local, evitar la humedad, vestir ropa amplia y evitar la fricción continua. Se debe aplicar crema antifúngica con corticoide (miconazol 20% con hidrocortisona 10%) 2-3 veces al día durante 7 días, y una vez al día durante una semana más si las lesiones persisten. En ocasiones es necesario aplicar soluciones astringentes que contengan óxido de zinc.

### B. Candidiasis genital

→**Candidiasis vaginal y vulvovaginal.** La mayoría de las mujeres presentarán al menos un episodio de candidiasis vulvovaginal una vez en la vida, siendo *C. albicans* la responsable de hasta el 90% de los casos. El tratamiento antibiótico es uno de los factores predisponentes más frecuentes. Clínicamente se manifiesta con la aparición de un flujo vaginal espeso asociado a prurito muy intenso y sensación de quemazón. El **TRATAMIENTO** de la candidiasis vulvovaginal consiste en fluconazol oral (150 mg en dosis única) o itraconazol (100 mg cada 24 horas durante 3 días). Otra posibilidad es utilizar antifúngicos tópicos en forma de óvulos vaginales (nistatina cada 12 horas, hasta 4 días después de ausencia de síntomas o clotrimazol 500 mg en dosis única).

→**Balanitis y balanoprositis candidiásica** (Fig 16). Se presenta como pápulas y pústulas milimétricas en el glande y surco balanoprepucial, con eritema generalizado y exudación. Estas se rompen dejando erosiones y escamas blanquecinas. **TRATAMIENTO:** crema de clotrimazol o fluconazol 150 mg 1 vez al día. No es necesario realizar cribado de enfermedades de transmisión sexual.

### C. Candidiasis oral

La *Candida* puede provocar los siguientes cuadros clínicos:

→**Muguet:** forma más frecuente de candidiasis oral. Se presenta como placas blanquecinas friables (aspecto de requesón) en la superficie de la mucosa oral de lengua, paladar y encías.

→**Aguda atrófica:** en áreas erosivas de la mucosa oral. La localización más frecuente es el dorso de la lengua, donde se producen parches de áreas depapiladas en forma de rombo (glositis romboidal media). Puede ser asintomática o provocar ardor y dolor en la zona afectada.

→**Crónica atrófica:** aparece en paciente portadores de prótesis dentarias, principalmente en mujeres.

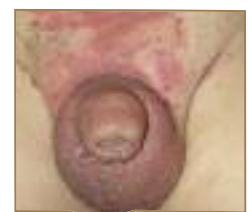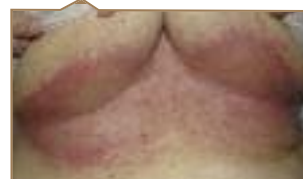→**Queilitis angular:** comúnmente llamadas boqueras, consiste en la fisuración y maceración de las comisuras labiales con eritema y dolor asociados.

Los enjuagues con nistatina en suspensión oral cuatro veces al día son una buena opción terapéutica inicial.

### D. Paroniquia candidiásica

Aparece con más frecuencia en personas que realizan actividades en las que sus manos están en contacto con el agua (amas de casa, pescadores, panaderos, etc.). Se presenta como un enrojecimiento e inflamación de la piel periungueal. **TRATAMIENTO:** suele ser una entidad resistente al tratamiento. Debe evitarse la humedad en la zona y aplicar antifúngicos tópicos (miconazol 10%).

**Figura 15** Intertrigo candidiásico. Placa eritematosa brillante con lesiones satélite en pliegue submamario



**Figura 16** Balanoprositis candidiásica. Placa eritematosa brillante y exudativa localizada en mucosa genital con extensión a pliegue infraabdominal e ingles. Obsérvanse las lesiones satélite o pústulas en la periferia de la lesión, muy características de la infección por *Candida albicans*

## BIBLIOGRAFÍA

1. Larru B, Gerber JS. Cutaneous bacterial infections caused by *Staphylococcus aureus* and *Streptococcus pyogenes* in infants and children. *Pediatr Clin North Am.* 2014 Apr;61(2):457-78.
2. Empinotti JC, Uyeda H, Ruaro RT, Galhardo AP, Bonatto DC. Pyodermitis. *An Bras Dermatol.* 2012 Mar-Apr;87(2):277-84.
3. Mistry RD. Skin and soft tissue infections. *Pediatr Clin North Am.* 2013 Oct;60(5):1063-82.
4. Morgan M. Treatment of MRSA soft tissue infections: an overview. *Injury.* 2011 Dec;42 Suppl 5:S11-7.
5. Goh T, Goh LG, Ang CH, Wong CH. Early diagnosis of necrotizing fasciitis. *Br J Surg.* 2014 Jan;101(1):e119-25.
6. Watanabe S. Dermatomycosis—classification, etiology, pathogenesis, and treatment.
7. Del Rosso JQ. The role of topical antifungal therapy for onychomycosis and the emergence of newer agents. *J Clin Aesthet Dermatol.* 2014 Jul;7(7):10-8.
8. Piraccini BM, Gianni C. Update on the management of onychomycosis. *G Ital Dermatol Venereol.* 2013 Dec;148(6):633-8. Review.

# Enfermedades de transmisión sexual (I)

*Las infecciones de transmisión sexual suponen un problema sanitario relevante, ya que se trata de un grupo de enfermedades que en su conjunto se presentan con elevada frecuencia en la población, en muchas ocasiones son asintomáticas y pueden asociar complicaciones mayores y secuelas. Además, suponen un elevado coste sanitario y existe una sinergia entre padecer una ITS y la infección por el virus de la inmunodeficiencia humana.*

*En España, según el Instituto de Salud Carlos III, se ha producido un importante repunte de las infecciones de transmisión sexual a partir del año 2000, especialmente en el caso de la sífilis, alcanzando en los últimos años tasas cercanas a 5 casos por 100.000 habitantes<sup>1</sup>.*

*Se trata de enfermedades infecciosas que en muchos casos pueden tener un curso asintomático, por lo que, además del correcto diagnóstico y tratamiento de nuestro paciente, es fundamental la investigación epidemiológica de parejas anteriores con la finalidad de detectar nuevos casos, así como evitar nuevos contagios. También hay que recordar que muchas de estas enfermedades son de declaración obligatoria.*

**Dra. Blanca Díaz Ley**  
**Dra. Ángela Hermosa Gelbard**

Servicio de Dermatología  
Hospital Univ. Ramón y Cajal. Madrid

## ¿CUÁLES SON LAS INFECCIONES DE TRANSMISIÓN SEXUAL (ITS)?

Las ITS son enfermedades cuya vía de contagio es el contacto sexual. Pueden estar causadas por virus, bacterias, protozoos y parásitos. En los países desarrollados predominan las ITS de origen viral, mientras que en los países en vías de desarrollo son más frecuentes las ITS bacterianas.

Las tres manifestaciones clínicas más típicas de una ITS son: exudado uretral, ulceración genital y exudado vaginal con o sin inflamación de la vulva.

A continuación se tratarán aquellas ITS más relevantes en nuestro medio y serán abordadas en función de su manifestación clínica predominante (Tabla 1).

Tabla 1

### Clasificación de las ITS en función de su principal forma de presentación clínica

Síndrome	Síntomas	Signos	Causas principales
<b>Úlcera genital</b>	Dolor genital	Úlcera genital	Sífilis Herpes genital Chancroide Linfogranuloma (más raramente)
<b>Secreción uretral, vaginal o cervicitis</b>	Secreción uretral, vaginal. Disuria Picor vaginal Dispareunia	Secreción uretral Secreción anómala vaginal	Gonorrea <i>Chlamydia</i> Tricomoniasis (vaginitis) En el caso de vaginitis, descartar candidiasis
<b>Dolor abdominal</b>	Dolor abdominal bajo Dispareunia	Secreción vaginal Dolor a la palpación del abdomen Fiebre	Gonorrea <i>Chlamydia</i>
<b>Bubo inguinal</b>	Dolor inguinal	Inflamación de los ganglios inguinales, fluctuación, formación de abscesos o fístulas	Linfogranuloma Chancroide

## ITS CON ÚLCERA GENITAL

De especial relevancia dentro de este grupo, por su elevada incidencia, son la sífilis y el herpes genital. Otras mucho menos frecuentes en nuestro medio son el linfogranuloma venéreo y el chancroide (Tabla 2).

Tabla 2 Resumen de las enfermedades de transmisión sexual que cursan con úlcera genital

	CHANCROIDE	GRANULOMA INGUINAL	LINFOGRANULOMA VENÉREO	SÍFILIS PRIMARIA	HERPES
<b>Etiología</b>	<i>Haemophilus ducrey</i>	<i>Calymmatobacterium (Donovania) granulomatis</i>	<i>Chlamydia</i>	<i>Treponema pallidum</i>	Herpesvirus
<b>Periodo de incubación</b>	12 h-3 días	3-6 semanas	De 3 días a varias semanas	3 semanas	3-10 días
<b>Lesión inicial</b>	Úlcera única o múltiple, ovalada, profunda, fondo purulento y dolorosa	Pápula blanda, que forma una ulceración irregular, de base friable, bordes sobreelevados <b>No dolorosa</b>	Úlcera de corta duración, normalmente <b>imperceptible</b>	Pápula indurada que pasa a úlcera de fondo limpio y borde indurado <b>No dolorosa</b>	Erosiones múltiples y vesículas agrupadas sobre base eritematosa <b>Muy dolorosas y recurrentes</b>
<b>Duración</b>	Indeterminada (meses)	Indeterminada (años)	2-6 días	3-6 semanas	Primario: 2-6 semanas Recurrente: 7-10 días
<b>Localización</b>	Genital o perianal	Genital, perianal o inguinal	Genital, perianal o rectal	Genital, perianal o rectal	Genital o perianal
<b>Adenopatía</b>	Unilateral o bilateral, <b>dolorosa</b> , fija y que puede evolucionar a blanda y fluctuante	Lesión granulomatosa subcutánea, perilinfática, con <b>tumefacción</b> inguinal	Unilateral o bilateral, <b>dolorosa</b> , inguinal con oscurecimiento de la piel suprayacente y que puede fluctuar y fistulizar	Unilateral o bilateral, de consistencia firme, no adherida, <b>no supurativa y no dolorosa</b>	<b>Bilateral y dolorosa</b> y que puede no estar presente en las recurrencias
<b>Test diagnósticos</b>	Frotis de la lesión o del aspirado de la adenopatía Cultivo o biopsia	Biopsia, tinción de giemsa	LGV test de fijación del complemento o cultivo	Examen de campo oscuro, PCR (reacción en cadena a la polimerasa) y test serológicos	Test de Tzanck y cultivo



## DESCRIPCIÓN

La sífilis está causada por la espiroqueta *Treponema pallidum*. Su contagio se debe exclusivamente al contacto directo con una lesión cutánea durante el periodo infeccioso de la enfermedad (estadio primario y secundario), por lo que se considera una enfermedad propiamente sexual, y más raramente, en el caso de la sífilis congénita, por el contagio intraútero o en el canal del parto del feto.

A diferencia de otras bacterias causantes de ITS, que solo afectan al sistema genitourinario, la sífilis puede afectar a cualquier órgano del organismo, de ahí la frase de que «quien conoce la sífilis conoce la medicina».

→**Estadios:** se reconocen diferentes periodos (Tabla 3).

## PRESENTACIÓN CLÍNICA

### Sífilis primaria

Se caracteriza por la aparición de una úlcera cutánea por contagio directo con una lesión infecciosa, tras un periodo de incubación que oscila de 10 a 90 días (media 21 días). Suelen ser lesiones únicas, aunque no es infrecuente que sean múltiples, localizadas en el área genital y anal. Hasta un 6% de los chancros aparecen en áreas extragenitales, principalmente en la mucosa oral y en los labios.

El **chancro sífilítico** se caracteriza por ser una úlcera de bordes indurados, fondo limpio no exudativo y generalmente asintomática o escasamente dolorosa (Fig. 1). Se suele acompañar del desarrollo de una discreta linfadenopatía locorregional a las dos semanas de la aparición del chancro.

Sin tratamiento, todas estas manifestaciones se resuelven en el periodo de 3 a 6 semanas. Hay que tener en cuenta que, al no ser dolorosas, es frecuente que pasen desapercibidas (especialmente las más ocultas como las localizadas en vagina o ano...). El 25% de las sífilis primarias no tratadas evolucionan a sífilis secundaria, el resto entran en latencia (Fig. 2).

### Sífilis secundaria

A medida que el chancro se cura, se produce la diseminación del treponema a todos los órganos. En la mayor parte de los pacientes esta diseminación es asintomática, mientras que en un 25% de los mismos se manifiestan los síntomas clínicos de la sífilis secundaria aproximadamente a las seis semanas de la aparición del chancro.

La sífilis secundaria se caracteriza por la aparición de lesiones cutaneomucosas que se pueden acompañar de un síndrome pseudogripal. Las **manifestaciones dermatológicas** se caracterizan por ser muy polimorfas, pudiendo coexistir varios tipos de lesiones en un mismo paciente. En orden de frecuencia decreciente, la sífilis secundaria se presenta con lesiones maculopapulosas, pápulas, máculas, lesiones anulares, pústulas, lesiones psoriasiformes y foliculares, distribuidas de forma simétrica, de intensidad muy variable y que característicamente no suelen producir picor ni otros síntomas (Figs. 3 y 4).

Por la variabilidad en su presentación clínica, la sífilis secundaria es considerada como «la gran imitadora». De hecho, son muchas las enfermedades dermatológicas con las que se debe hacer el **diagnóstico diferencial**, muchas de ellas muy frecuentes, como la pitiriasis rosada, o la pitiriasis versicolor, la psoriasis en gotas, las toxicodermias, etc.

Existen algunas manifestaciones de este periodo especialmente características, como es la afectación de las palmas y las plantas en forma de pápulas eritematosas algo sobreelevadas y con descamación periférica (Figs. 5-7), la presencia de placas de alopecia en patrón moteado y, en las áreas más húmedas como en la vulva o en el ano, las lesiones papulosas tienden a confluir, formando placas de aspecto carnosas, muy infecciosas, denominados condilomas planos.

Tabla 3 Periodos de la enfermedad

Tiempo tras el contagio	
<b>Estadios tempranos e infecciosos:</b> <ul style="list-style-type: none"> <li>• Sífilis primaria</li> <li>• Sífilis secundaria</li> </ul>	9-90 días 6 semanas-6 meses (4 a 8 semanas tras la lesión primaria) <1 año
<b>Estadios tardíos y no infecciosos:</b> <ul style="list-style-type: none"> <li>• Latente tardía</li> <li>• Neurosífilis</li> <li>• Sífilis cardiovascular</li> <li>• Gomas</li> </ul>	>1 año 3-20 años >10-40 años 3-12 años tras infección primaria

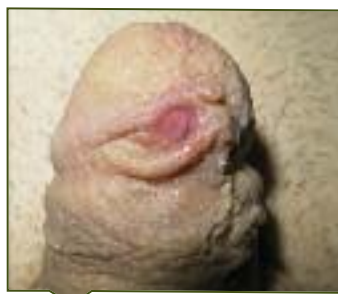

Figura 1 Chancro sífilítico en varón de 32 años. Se aprecia en el surco balanoprepucial una úlcera de bordes sobreelevados y bordes limpios

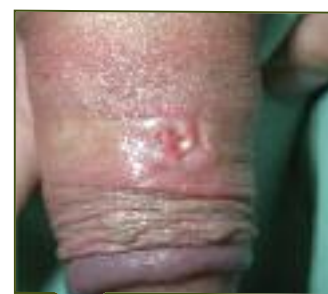

Figura 2 Sífilis primaria en un varón de 28 años. Se observa un chancro duro, indoloro a la palpación, localizado en el dorso del pene

Figura 3 Sífilis secundaria en un varón de 39 años. Se observa un exantema roseoliforme maculopapuloso

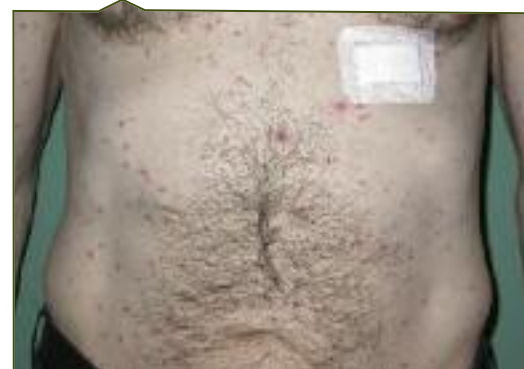
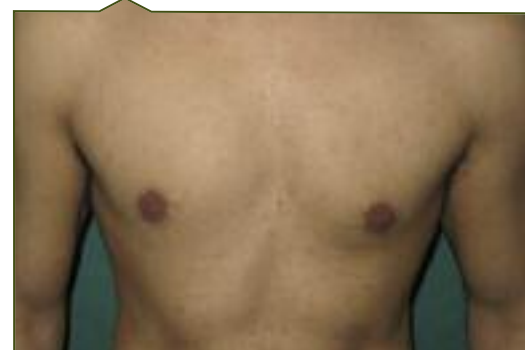
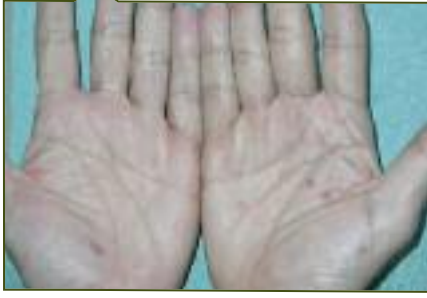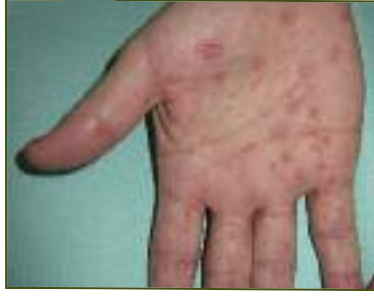Figura 4 Varón de 20 años con sífilis secundaria. Roséola sífilítica de tipo macular. Se aprecian máculas eritematoparduzcas diseminadas por todo el tronco



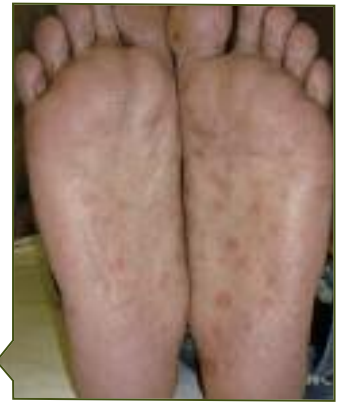**Figura 5** Sífilis secundaria en un varón de 39 años. Se observa un exantema roseoliforme maculopapuloso que afecta a palmas y plantas



**Figura 6** Clavos sífilíticos en las palmas de las manos de sífilis secundaria en paciente varón de 24 años



**Figura 7** Clavos sífilíticos en las plantas de los pies en varón de 24 años con sífilis secundaria



### Sífilis latente

Corresponde al periodo en el que existe serorreactividad sin evidencia clínica de la enfermedad. A su vez, esta fase se divide en **sífilis latente temprana**, cuando ha transcurrido menos de un año desde el contagio y **sífilis latente tardía** cuando ha pasado más de un año. La importancia de hacer esta discriminación temporal reside en el mayor riesgo que tienen los pacientes con sífilis latente temprana de sufrir una recurrencia de sífilis secundaria.

Se calcula que aproximadamente el 25% de los pacientes con sífilis no tratada y en el periodo de latencia sufrirá una recurrencia de sífilis secundaria, que en la mayor parte de los casos se produce durante este primer año.

En esta fase es crucial **descartar que no existan lesiones activas**, por lo que una exploración física minuciosa es obligada, haciendo especial hincapié en las mucosas internas.

### Sífilis tardía

Sin tratamiento, aproximadamente el 35% de los pacientes desarrollarán secuelas, mientras que el 65% de los pacientes mantendrán el periodo de latencia.

Estas **secuelas** se manifiestan en forma de neurosífilis (10%), afectación del sistema cardiovascular (10%) y aparición de lesiones granulomatosas o gomas (15%), que suelen afectar a la piel, mucosas y más raramente a huesos y vísceras.

Se trata de lesiones de consistencia firme, no dolorosas, que se pueden ulcerar dejando cicatrices residuales.

## DIAGNÓSTICO

El diagnóstico de la sífilis se realiza mediante la demostración del propio *Treponema* y la positividad de las serologías, tanto en las pruebas treponémicas como las no treponémicas, en todos los estadios de la sífilis<sup>2</sup>.

→ **Determinación del treponema:** puede realizarse mediante la técnica de campo oscuro o por PCR (reacción en cadena de la polimerasa) tanto en la sífilis primaria como en la secundaria. La técnica de campo oscuro ha sido determinante para diagnosticar las sífilis primarias hasta la irrupción de la técnica de PCR, ya que en las primeras semanas de la enfermedad es frecuente que los test serológicos sean negativos.

→ **Test serológicos:** se dividen en test treponémicos y no treponémicos (Tabla 4).

• Los **test no específicos o no treponémicos** consisten en la determinación de anticuerpos en el suero (reaginas) no específicos necesariamente para el treponema. Su positividad suele producirse a las 3 o 5 semanas del contagio. Son test cuantitativos, por lo que permiten monitorizar la actividad de la enfermedad.

## TRATAMIENTO

En cuanto al tratamiento (Tabla 5), sigue estando vigente la pauta de penicilina G benzatínica 2.400.000 U intramuscular (i.m.) dosis única para sífilis primaria, sífilis secundaria y latente temprana, y la de penicilina G benzatínica tres dosis semanales de 2.400.000 U para sífilis latente tardía o indeterminada y sífilis terciaria.

En pacientes alérgicos a la penicilina se puede utilizar doxiciclina 100 mg oral 2 veces al día por 28 días según el estadio, y en las mujeres embarazadas alérgicas a la penicilina continúa la recomendación de desensibilización y posterior uso de la penicilina G benzatínica<sup>2,4</sup>. En el caso de neurosífilis, y dado que la penicilina benzatínica no atraviesa la barrera hematoencefálica, es recomendable el uso de penicilina G acuosa.

Tras el tratamiento es necesario un seguimiento con la realización periódica de pruebas reagínicas que deben ir reduciéndose con el tiempo.

**Tabla 4** Test serológicos

Específicos	No específicos
<ul style="list-style-type: none"> <li>• <i>T pallidum</i> EIA (enzimoimmunoensayo)</li> <li>• <i>Fluorescent Treponemal Antibody-absorption</i> (FTA-ABS)</li> <li>• <i>T Pallidum Haemagglutination Assay</i> (TPHA)</li> </ul>	<ul style="list-style-type: none"> <li>• <i>Venereal Disease Research Laboratory</i> (VDRL)</li> <li>• <i>Rapid Plasma Reagin</i> (RPR)</li> </ul>

• Los **test treponémicos** se positivizan antes que los no treponémicos (entorno a la tercera semana) y suelen permanecer positivos a lo largo de la vida del paciente aunque sea tratado<sup>3</sup>.

Se recomienda realizar ambos test para el diagnóstico de la sífilis. Para el seguimiento de la enfermedad se utilizarán las pruebas no treponémicas, ya que la fluctuación en estas refleja la actividad de la enfermedad; el seguimiento debería hacerse siempre con la misma prueba no treponémica con la que se diagnosticó inicialmente al paciente, y preferiblemente del mismo laboratorio<sup>2,3</sup>.

**Tabla 5** Tratamiento de la sífilis

<b>Sífilis primaria, sífilis secundaria y latente temprana</b>	Penicilina G benzatínica 2.400.000 U i.m., dosis única
<b>Sífilis latente tardía o indeterminada y sífilis terciaria</b>	Penicilina G benzatínica 2.400.000 U i.m./semana por 3 semanas
<b>Alérgicos a penicilina</b>	Doxiciclina 100 mg oral 2 veces al día por 14-28 días según el estadio
<b>Mujeres embarazadas alérgicas a la penicilina</b>	Desensibilización y posterior uso de la penicilina G benzatínica

# HERPES GENITAL

## DESCRIPCIÓN

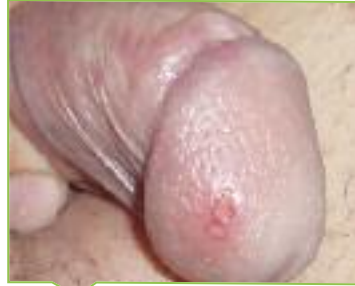El herpes genital es una infección crónica producida, en la gran mayor parte de los casos, por el virus del herpes simple tipo 2 (VHS-2) y en un porcentaje menor por el virus del herpes simple tipo 1 (VHS-1) (por sexo oral), que se caracteriza por tener periódicas reactivaciones, con capacidad tanto de producir una enfermedad sintomática en el huésped como de excreción viral asintomática. De hecho, se calcula que menos del 10% de los pacientes seropositivos tiene manifestaciones clínicas. Hoy en día constituye la primera causa de ulceración genital y representa un importante problema de salud pública, con considerables repercusiones clínicas, psicológicas y económicas. En España la tasa de prevalencia del VHS-2 es del 3,5% de la población<sup>5</sup>.

## 2. PRESENTACIÓN CLÍNICA<sup>6</sup>

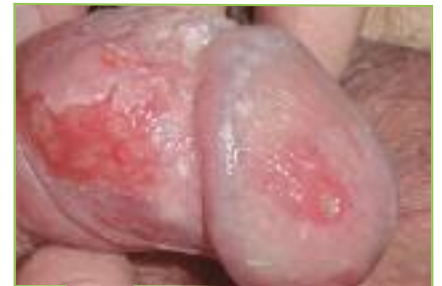En general, las infecciones por VHS-2 son más sintomáticas y tienen un mayor número de recurrencias que en el caso de la infección por el VHS-1.

→ **Primer episodio de herpes genital:** suele ser más sintomático que las recurrencias. La principal manifestación es la aparición de vesículas aproximadamente seis días después del contagio. Se trata de vesículas con tendencia a agruparse, con morfología en racimos y con depresión central (umbilicadas). Posteriormente las vesículas se erosionan y forman costras que finalmente curan una o dos semanas después.

El cuadro es muy doloroso y el área afectada suele estar edematosa, aparecen adenopatías y es frecuente, especialmente en mujeres, que se produzcan síntomas generales como fiebre, malestar general, mialgias y fotofobia. También es frecuente que aparezca disuria e incluso retención urinaria. En el primer episodio, la mayor parte de las mujeres sufren además erosiones en cérvix y cervicitis. Aproximadamente el 40% de las primoinfecciones por VHS-2 y dos tercios de las producidas por el VHS-1 son asintomáticas. Tras este episodio, el virus queda latente en el ganglio nervioso.



**Figura 8** Herpes genital recurrente en varón de 19 años. Se aprecian erosiones policíclicas agrupadas en el glande



**Figura 9** Herpes genital en varón de 22 años. Se aprecian erosiones policíclicas tanto en el dorso del pene como en el glande. El paciente refería que este era su primer episodio de lesiones

→ **Recurrencias:** las recurrencias suelen ser más frecuentes durante el primer año y cuando la infección está producida por el VHS-2. No es posible predecir las recurrencias, pero el traumatismo que suponen las relaciones sexuales pueden ser un precipitante. El cuadro clínico es similar al descrito para el primer episodio, pero de menor intensidad y no suele acompañarse de síntomas generales. En las mujeres es frecuente que las recurrencias, además de poco sintomáticas, se presenten en mucosas ocultas como el cérvix o la vagina, por lo que es frecuente que pasen desapercibidas y suponen una fuente importante de contagio (Figs. 8 y 9).

## 4. TRATAMIENTO

Las indicaciones de tratamiento se reflejan en el esquema<sup>7</sup> (Fig. 10). En la Tabla 6 se esquematizan las opciones de tratamiento y la Tabla 7 muestra cuestiones prácticas respecto al herpes genital.

## 3. DIAGNÓSTICO

→ Suele ser clínico pero puede realizarse mediante la **detección del virus a partir de muestras de lesiones activas**, bien por cultivo del virus o bien por PCR. En la actualidad se prefiere la determinación por PCR por su rapidez y porque los falsos negativos son frecuentes si solo se realiza el cultivo. En ambos casos se puede diferenciar si la infección es por VHS-1 o VHS-2.

→ También la **determinación de anticuerpos específicos frente al VHS 1 y 2** es de utilidad. La seropositividad para VHS-2 se relaciona con la infección genital, mientras que la seropositividad para VHS-1 se relaciona con la infección oral. Sin embargo, cada vez es más frecuente la infección genital por VHS-1 por la práctica de sexo oral, especialmente en varones homosexuales.

**Figura 10** Indicaciones de tratamiento del herpes genital

### Indicaciones de tratamiento

#### Primer episodio, siempre

Pacientes sexualmente activos para reducir los periodos de secreción viral, especialmente si su pareja es seronegativa

Pacientes que quieren reducir la tasa de recurrencias independientemente de su actividad sexual

#### Terapia supresora

#### Tratamiento de las recurrencias:

pacientes no sexualmente activos o cuyas parejas son seropositivos (no importa la eliminación asintomática del virus) y no les preocupa el número de recurrencias

**Tabla 6** Tratamiento del herpes genital

<b>Primer episodio</b>	Aciclovir 200 mg, 5 veces al día, 7-10 días Aciclovir 400 mg, 3 veces al día, 7-10 días Valaciclovir 1 g, 2 veces al día, 7-10 días Famciclovir 250 mg, 3 veces al día, 7-10 días
<b>Recurrencias (tratamiento episódico)</b>	Aciclovir 400 mg, 3 veces al día, 5 días Aciclovir 800 mg, 2 veces al día, 5 días Aciclovir 800 mg, 3 veces al día, 2 días Valaciclovir 500 mg, 2 veces al día, 3 días Valaciclovir 1 g, 1 vez al día, 5 días Famciclovir 125 mg/día, 2 veces al día, 5 días Famciclovir 1 g, 2 veces al día, 1 día
<b>Tratamiento supresor</b> (tiempo indeterminado, estudios de eficacia a un año de tratamiento, estudios acerca de la seguridad con aciclovir hasta 6 años)	Aciclovir 400 mg, 2 veces al día Valaciclovir 500 mg, 1 vez al día, si < 9 episodios al año Valaciclovir 1 g, 1 vez al día, si > 10 episodios al año Famciclovir 250 mg, 2 veces al día
<b>Enfermedad severa</b>	Aciclovir 5-10 mg/kg de peso i.v. cada 8 h

**Tabla 7** Cuestiones prácticas respecto al herpes genital

- Como la sífilis, la infección genital por VHS es un cofactor para la infección u transmisión del VIH
- La mayor parte de los pacientes infectados no tienen síntomas y tienen periodos recurrentes de secreción del virus (sin ulceración) y por tanto, de transmisión de la enfermedad
- La terapia supresora reduce los periodos de secreción del virus, reduciendo el riesgo de transmisión un 75%

## RESUMEN DE LAS ENFERMEDADES DE TRANSMISIÓN SEXUAL EN FUNCIÓN DE SU AGENTE CAUSAL

	Exudado uretral	Exudado vaginal	Úlcera genital	Síntomas cutáneos	Otros
<b>Bacterias</b>					
<i>Chlamydia trachomatis</i>	++	+/-			
<i>Neisseria gonorrhoeae</i>	++	+/-			
<i>Treponema pallidum</i>			++	+	+
<i>Gardnerella vaginalis</i>	+/-	++			
<i>Haemophilus ducrey</i>			++		
<i>Klebsiella granulomatis</i>			++		
<i>Shigella</i>					+
<b>Micoplasmas</b>					
<i>Ureaplasma urealyticum</i>	+				
<i>Mycoplasma genitalium</i>	+	+			+
<b>Parásitos</b>					
<i>Sarcoptes scabiei</i>				+	
<i>Pthirus pubis</i>				+	
<b>Virus</b>					
Herpes simple tipo 1 y 2	+	+	++		
Verrugas genitales (virus del papiloma humano -VPH-)	+	+		+	+
<i>Molluscum contagiosum</i> (poxvirus)					+
Hepatitis A, B y C				+	++
VIH					
<b>Protozoos</b>					
<i>Entamoeba histolytica</i>					+
<i>Giardia lamblia</i>					+
<i>Trichomonas vaginalis</i>	+	++			
<b>Hongos</b>					
<i>Candida albicans</i>	+	++			

+ más frecuente; - menos frecuente

## RECOMENDACIONES PRÁCTICAS RESPECTO A LA SÍFILIS

Las lesiones de sífilis primaria y secundaria, así como las recurrencias, durante la fase de latencia son contagiosas
El diagnóstico y el estadiaje de la enfermedad dependen de una exhaustiva exploración física y de una correcta historia clínica de contactos sexuales, y en segundo lugar de las determinaciones serológicas
En todo paciente con el diagnóstico de sífilis es necesario determinar la presencia de anticuerpos contra el VIH. Tras resultados negativos, es obligado repetir en al menos una ocasión el test
Tras el diagnóstico de sífilis es necesario hacer una búsqueda activa y tratar a todos aquellos contactos en los 3 meses previos al diagnóstico de la sífilis primaria, secundaria o latente temprana, a pesar de que tengan pruebas serológicas negativas. En el caso de sífilis tardías, dependerá de los test serológicos
La sífilis es una enfermedad de declaración obligatoria

### SÍFILIS Y VIH

La sífilis es un factor de riesgo tanto para el contagio como para la transmisión del VIH
Los pacientes VIH positivos tienen una progresión más acelerada de la sífilis
Los resultados de los test diagnósticos pueden ser difíciles de interpretar
Las dosis de penicilina recomendadas para pacientes inmunocompetentes pueden ser insuficientes

## CRITERIOS DE DERIVACIÓN Y CUESTIONES PRÁCTICAS ANTE UN PACIENTE CON UNA POSIBLE ITS

No existe un protocolo acerca de qué pacientes deben ser derivados
Ante un paciente con sospecha de ITS se recomienda que sea derivado a una unidad especializada. Aún así, si el médico de Atención Primaria cuenta con las adecuadas herramientas diagnósticas, puede realizar el tratamiento inicial del paciente y posteriormente valorar si es conveniente su derivación
En todo paciente con una ITS hay que tener en cuenta que hay que descartar otras ITS, especialmente la infección por VIH
Ante un paciente con una ITS es prioritario hacer una exhaustiva historia de contactos sexuales y tratar a los mismos de ser necesario
Es necesario concienciar a los pacientes diagnosticados de una ITS de la necesidad de prevenir el contagio a sus parejas sexuales. Por desgracia, el uso del preservativo no evita el contagio de todas las enfermedades tratadas en este capítulo, por lo que se debe recomendar la abstinencia sexual hasta la curación de las lesiones cutáneas
La sífilis, la sífilis congénita y la infección gonocócica son enfermedades de declaración obligatoria

## RESUMEN

Enfermedad	Etiología	Clínica	Diagnóstico	Tratamiento
<b>SÍFILIS</b>	<i>Treponema pallidum</i>	<ul style="list-style-type: none"> <li>• Sífilis primaria: chancro sifilítico</li> <li>• Sífilis secundaria: roséola sifilítica, síndrome pseudogripal, clavos sifilíticos, condilomas planos, placas de alopecia</li> <li>• Sífilis latente: asintomática</li> <li>• Sífilis tardía: gomas sifilíticas, secuelas neurológicas y cardiovasculares. Afectación ósea</li> </ul>	<ul style="list-style-type: none"> <li>• Sífilis primaria: campo oscuro, PCR</li> <li>• Sífilis secundaria: PCR, serologías con reagentes (permiten monitorizar la actividad de la enfermedad) y anticuerpos treponémicos (más específicos, positivos para siempre)</li> </ul>	<ul style="list-style-type: none"> <li>• Sífilis primaria, secundaria y latente temprana: dosis única de penicilina G benzatínica 2.400.000 U i.m.</li> <li>• Sífilis latente tardía y terciaria: penicilina G benzatínica 2.400.000 U i.m./sem. x 3 semanas</li> <li>• Alergia a penicilina: doxiciclina</li> </ul>
<b>HERPES GENITAL</b>	VHS-2 > VHS-1	<ul style="list-style-type: none"> <li>• Vesículas agrupadas en racimo sobre una base eritematosa → Erosión → Costra</li> <li>• Episodios recidivantes</li> </ul>	<ul style="list-style-type: none"> <li>• Clínico</li> <li>• PCR</li> <li>• Cultivo del virus</li> <li>• Serologías</li> </ul>	<ul style="list-style-type: none"> <li>• Aciclovir</li> <li>• Valaciclovir</li> <li>• Famciclovir</li> <li>• La dosis y duración del tratamiento dependen de si se trata de primer episodio/ recurrencias o si es tratamiento supresor</li> </ul>

## BIBLIOGRAFÍA

1. [http://revista.isciii.es/public/journals/1/pdf\\_147.pdf](http://revista.isciii.es/public/journals/1/pdf_147.pdf). 2. Morales-Munera CE, Fuentes-Finkelstein PA, Vall Mayans M. Update on the diagnosis and treatment of syphilis. *Actas Dermosifiliogr* 2015;106(1):68-69. 3. Morshed MG, Singh AE. Recent trends in the serologic diagnosis of syphilis. *Clin Vaccine Immunol* 2015;22(2):137-147. 4. Clement ME, Okeke NL, Hicks CB. Treatment of syphilis: a systematic review. *JAMA* 2014;312(18):1905-17. 5. Martin JM, Villalon G, Jorda E. Update on the treatment of genital herpes. *Actas Dermosifiliogr* 2009;100(1):22-32. 6. Beauman JG. Genital herpes: a review. *Am Fam Physician* 2005;72(8):1527-34. 7. Le Cleach L, et al. Oral antiviral therapy for prevention of genital herpes outbreaks in immunocompetent and nonpregnant patients. *Cochrane Database Syst Rev*, 2014. 8: p. CD009036.

# Enfermedades de transmisión sexual (II)

Dra. Blanca Díaz Ley  
Dra. Ángela Hermosa Gelbard

Servicio de Dermatología  
Hospital Univ. Ramón y Cajal. Madrid

# URETRITIS Y CERVICITIS

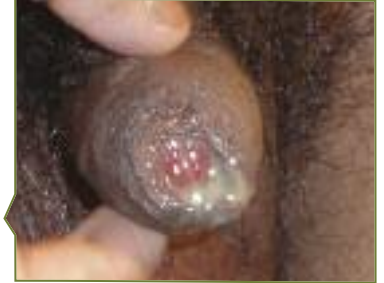La presentación clínica predominante de las infecciones de transmisión sexual (ITS) caracterizadas por uretritis y cervicitis consiste en la presencia de secreción uretral y vaginal. Se pueden dividir en dos subgrupos principales, gonocócicas y no gonocócicas (Fig. 1).

## GONORREA

→ Como la sífilis, se trata de una de las ITS cuya incidencia está re-  
puntando en nuestro país<sup>1</sup>.

→ Está producida por la bacteria *Neisseria gonorrhoeae*, un coco gram negativo, muy frágil, que solo sobrevive en ambiente hú-  
medo. Así, solo se puede encontrar en la sangre y en mucosas como la uretra, el endocérvix, faringe, conjuntiva, recto y mucosa vaginal en niñas antes de la pubertad.

**Figura 1** Uretritis gonocócica en varón de 27 años. Se aprecia abundante supuración uretral



## URETRITIS NO GONOCÓCICAS

→ La uretritis y cervicitis no gonocócica es una de las ITS más prevalentes en nuestro medio, sin embargo, al no ser enfermedades de declaración obligatoria, no existen registros epidemiológicos.

→ Están producidas principalmente por la bacteria *Chlamydia trachomatis*, el *Ureaplasma urealyticum* y *Mycoplasma genitalium*.

En la siguiente tabla se resumen las características principales de la infección gonocócica y no gonocócica, su diagnóstico y tratamiento.

**Tabla 1** Enfermedades caracterizadas por secreción uretral, vaginal o cervicitis

NO GONOCÓCICAS, CLAMIDIA	GONORREA
<p><b>Sitio de infección inicial:</b></p> <ul style="list-style-type: none"> <li>• Células epiteliales de la uretra, el cérvix, la faringe, conjuntiva y recto dependiendo del modo de exposición</li> </ul> <p><b>Tiempo de incubación:</b></p> <ul style="list-style-type: none"> <li>• Menos de cuatro semanas en hombres. Desconocido en mujeres</li> <li>• Las infecciones asintomáticas son frecuentes en ambos sexos y pueden persistir durante meses</li> </ul> <p><b>Síntomas principales en hombres:</b></p> <ul style="list-style-type: none"> <li>• Secreción uretral mucosa o purulenta, disuria en forma de escozor. Inicio de síntomas gradual</li> </ul> <p><b>Síntomas menos frecuentes en hombres:</b></p> <ul style="list-style-type: none"> <li>• Proctitis, conjuntivitis, epidídimo-orquitis y artritis reactiva</li> </ul> <p><b>Síntomas principales en mujeres:</b></p> <ul style="list-style-type: none"> <li>• Disuria, secreción vaginal y sangrado intermenstrual</li> </ul> <p><b>Síntomas menos frecuentes en mujeres:</b></p> <ul style="list-style-type: none"> <li>• Enfermedad inflamatoria pélvica, que puede asociar secuelas como infertilidad y embarazo ectópico, perihepatitis (síndrome de Fitz Hugh Curtis) y conjuntivitis</li> </ul> <p><b>Síntomas en neonatos:</b></p> <ul style="list-style-type: none"> <li>• Conjuntivitis y neumonía</li> </ul> <p><b>Principal método diagnóstico:</b></p> <ul style="list-style-type: none"> <li>• Kits de diagnóstico molecular mediante PCR, capaces de diagnosticar tanto las infecciones por clamidia como por gonococo en horas</li> </ul> <p><b>Tratamiento:</b></p> <ul style="list-style-type: none"> <li>• Doxiciclina 100 mg/12 h durante 7 días</li> <li>• Azitromicina 1 g dosis única</li> </ul>	<p><b>Sitio de infección inicial:</b></p> <ul style="list-style-type: none"> <li>• Células epiteliales de la uretra, el cérvix, la faringe, conjuntiva, recto y vagina en niñas antes de la pubertad dependiendo del modo de exposición</li> </ul> <p><b>Tiempo de incubación:</b></p> <ul style="list-style-type: none"> <li>• 2-5 días en hombres con uretritis sintomáticas</li> <li>• Las infecciones asintomáticas son frecuentes en ambos sexos, especialmente las de la faringe, recto y cérvix</li> </ul> <p><b>Síntomas principales en hombres:</b></p> <ul style="list-style-type: none"> <li>• Secreción uretral purulenta, pus espeso y amarillo. Intensa disuria y sensación de ardor en la uretra, de inicio brusco. Adenopatías inguinales dolorosas</li> </ul> <p><b>Síntomas menos frecuentes en hombres:</b></p> <ul style="list-style-type: none"> <li>• Epidídimo-orquitis, absceso de las glándulas parauretrales y estenosis de la uretra</li> </ul> <p><b>Principales síntomas en mujeres:</b></p> <ul style="list-style-type: none"> <li>• Secreción vaginal, disuria y sangrado</li> <li>• Secreción purulenta de cérvix o de la uretra o desde las glándulas de Bartolino</li> </ul> <p><b>Síntomas menos frecuentes en mujeres:</b></p> <ul style="list-style-type: none"> <li>• Dolor abdominal y vulvovaginitis en mujeres prepuberales</li> </ul> <p><b>Síntomas extragenitales y complicaciones que pueden afectar a ambos sexos</b></p> <ul style="list-style-type: none"> <li>• Faringitis, conjuntivitis y secreción y dolor anal</li> <li>• Diseminación sanguínea con afectación de la piel, articulaciones y válvulas del corazón</li> <li>• Infertilidad por estenosis de las trompas de Falopio</li> <li>• Epididimitis</li> </ul> <p><b>Principal método diagnóstico:</b></p> <ul style="list-style-type: none"> <li>• Detección intracelular (en los neutrófilos) de diplococos Gram (-) en frotis de exudados</li> <li>• Kits de diagnóstico molecular mediante PCR</li> <li>• Cultivo</li> </ul> <p><b>Tratamiento:</b></p> <ul style="list-style-type: none"> <li>• Ceftriaxona 125 mg i.m. dosis única</li> <li>• Cefixima 400 mg oral, dosis única</li> <li>• Asociar tratamiento de clamidia si esta infección no puede ser descartada</li> </ul>

## ENFERMEDADES CARACTERIZADAS POR LA PRESENCIA DE LESIONES ESPECÍFICAS (NO ÚLCERAS) EN LA PIEL GENITAL

En este apartado encontramos las ITS más frecuentes en nuestro medio: los condilomas acuminados o verrugas genitales y los moluscos contagiosos.

### CONDILOMAS ACUMINADOS O VERRUGAS GENITALES

El virus del papiloma humano (VPH) es el causante de las verrugas vulgares y de las anogenitales, y se asocia a displasia precancerosa y cáncer. Se ha relacionado con los carcinomas de pene, vagina, vulva, ano y orofaringe.

Existen multitud de genotipos diferentes (>180). Los genotipos 16 y 18 son los tipos carcinogénicos más frecuentes (se detectan en aproximadamente el 70% de los carcinomas del cérvix uterino), mientras que los genotipos 6 y 11 son los más frecuentemente implicados en las verrugas anogenitales.

### PRESENTACIÓN CLÍNICA

Los condilomas o verrugas genitales se presentan como lesiones exofíticas, pudiendo ser planos, papulosos o pediculados (Figs. 2-4). Las lesiones son contagiosas y se diseminan, pudiendo ser simétricas de forma característica en áreas de roce.

Se localizan en genitales externos y áreas cutáneas adyacentes y en el canal externo del ano, pudiéndose extender hasta vagina, cérvix, uretra, vejiga, canal anal y recto.

Es frecuente que las lesiones recidiven tras el tratamiento, bien por la infección latente en áreas clínicamente normales, bien por lesiones no visibles o en áreas escondidas como la uretra que escapan al tratamiento.

Existe una presentación clínica específica, la **papulosis bowenoide**. Se trata de una forma de presentación de la infección genital por VPH poco frecuente, que se caracteriza porque histológicamente es similar a la enfermedad de Bowen (carcinoma *in-situ*). Clínicamente se presenta como lesiones verrucosas, planas, de coloración marrónácea, que pueden confundirse con verrugas planas. Tienen un curso generalmente benigno y la regresión espontánea es frecuente.

La coinfección por virus oncogénicos es frecuente y es importante recordar a las mujeres el hecho de participar en programas de despistaje de cáncer de cérvix (Figs. 5 y 6).

### 2 DIAGNÓSTICO

El diagnóstico es clínico. La detección del ADN del VPH no está indicada de forma rutinaria, ya que no es diagnóstica y no es de ayuda en el manejo clínico de los pacientes. Algunos especialistas utilizan el ácido acético al 3-5% para la detección de lesiones en mucosas, ya que tras su aplicación las lesiones se blanquean y se hacen más visibles, sin embargo, tampoco es específico de la infección por VPH y no es de ayuda en el manejo de los pacientes, por lo que no se recomienda su uso rutinario<sup>1</sup>.

Se reservará el uso de biopsia cutánea en casos de duda diagnóstica o mala respuesta a los tratamientos convencionales.

### 3 TRATAMIENTO<sup>2</sup>

Tabla 2 Tratamiento de condilomas

Tratamiento de las verrugas genitales externas	
Tratamientos aplicados por el propio paciente	<ul style="list-style-type: none"> <li>• Imiquimod al 3,75% o 5% en crema (una vez al día, todos los días o tres veces por semana respectivamente, máximo de 16 semanas)</li> <li>• Solución de podoxifilino al 0,5% (2 veces/día durante tres días, descanso de cuatro días. Hasta un máximo de 4 ciclos)</li> <li>• Sínecatequinas al 10-15% en crema (3 veces al día, máximo de 16 semanas)</li> </ul>
Tratamientos aplicados por el médico	<ul style="list-style-type: none"> <li>• Crioterapia</li> <li>• Cirugía</li> <li>• Ácido tricloroacético al 80-90%</li> </ul>

Figura 2 Condilomas acuminados en una mujer de 25 años. Se observan lesiones exofíticas marrónáceas, producidas por el virus del papiloma humano

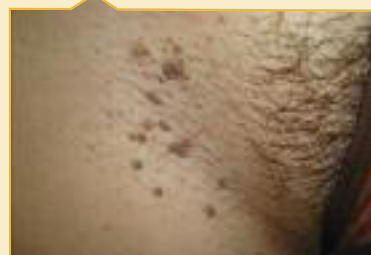

Figura 3 Condilomas acuminados en una mujer de 27 años. Se observan pequeñas tumores exofíticas del color de la piel

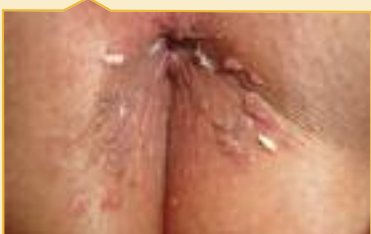

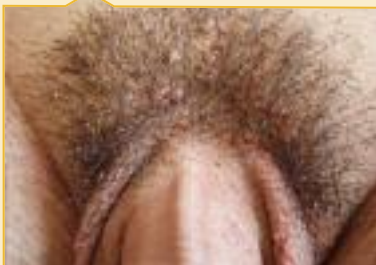Figura 4 Condilomas acuminados en un varón inmunodeprimido de 30 años. Se observan tumores exofíticas marrónáceas




Figura 5 Condilomas acuminados en mujer de 32 años



Figura 6 Condilomas acuminados en pubis de varón de 38 años



## MOLUSCOS CONTAGIOSOS

Está producido por la infección por el virus *Molluscum contagiosum*, que pertenece a la familia de los poxvirus. Se trata de un virus que se replica en los queratinocitos y que se contagia por contacto directo. Las piscinas, saunas etc. son lugares frecuentes para su contagio. Es una infección frecuente en niños con dermatitis atópica. Cuando las lesiones se agrupan en el área anogenital, se considera una infección que puede tener un origen sexual.

### 1 PRESENTACIÓN CLÍNICA

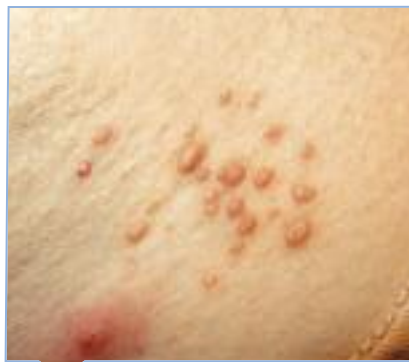Se manifiesta clínicamente con la aparición de pápulas brillantes de superficie lisa y umbilicada, bien delimitadas, de 2 a 5 mm de tamaño y con tendencia a agruparse (Figs. 7 y 8).

### 2 DIAGNÓSTICO

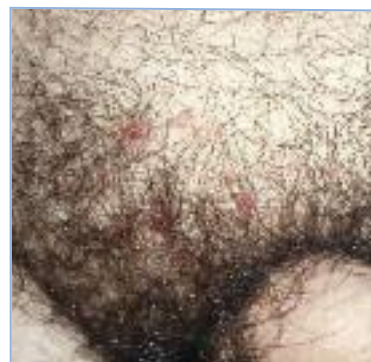El diagnóstico es **clínico**. En caso de dudas, puede realizarse una biopsia.

### 3 TRATAMIENTO

El tratamiento más extendido es el curetaje o la crioterapia realizados por el médico o bien la aplicación domiciliaria de hidróxido potásico al 10%. Dado que las lesiones son autorresolutivas, hay partidarios de no realizar tratamiento alguno, no obstante, por el riesgo de contagio y el posible aumento en el número de las lesiones, se recomienda la realización de alguno de los tratamientos descritos.



**Figura 7** Moluscos contagiosos en ingle de mujer de 45 años. Se aprecian pápulas de color piel umbilicadas



**Figura 8** Moluscos contagiosos en el pubis de un varón de 39 años

## OTRAS ENFERMEDADES INFECCIOSAS DE ORIGEN VIRAL

### HERPES ZÓSTER

Son muchas las enfermedades infecciosas víricas que pueden afectar a la piel, siendo de especial interés el herpes zóster (HZ) por su frecuencia y porque su manejo, en la mayor parte de los casos, puede realizarse por el médico de Atención Primaria. Se calcula que entre un 10% y un 20% de todas las personas sufrirá un episodio de HZ a lo largo de su vida. Es más frecuente en personas de avanzada edad y en inmunosuprimidos, en los que puede presentarse con mayor gravedad y de forma diseminada.

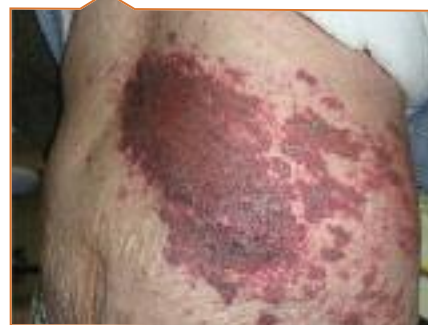Se debe a la reactivación del virus *Varicella zoster* que queda acantonado en las raíces dorsales de los ganglios sensitivos tras un episodio inicial de varicela. Tras su reactivación, el virus camina en dirección contraria, desde al ganglio, por los nervios sensitivos, hasta la piel, dando lugar a lesiones agrupadas en un dermatomo (región de la piel inervada por un nervio).

### 1 PRESENTACIÓN CLÍNICA

Es característico que, previo a la aparición de las lesiones, aparezca dolor local, sensación de quemazón o picor. Posteriormente aparecen de forma eruptiva pápulas eritematosas y edematosas múltiples pero limitadas a un dermatomo de la piel. Posteriormente es característica la evolución a vesículas que pueden ser hemorrágicas, tendiendo a estar agrupadas tomando el característico aspecto en racimos, y finalmente a costras (Fig. 9).

La clínica cutánea se acompaña de **sintomatología neurológica** por irritación nerviosa con dolor importante en el área inervada por el nervio afecto. El proceso se resuelve en unas dos semanas. Es frecuente que se acompañe de síntomas generales como cansancio, fiebre y malestar general. En pacientes de avanzada edad es frecuente que tras este episodio persista un dolor de origen neuropático en la zona afecta, que puede persistir durante meses (neuralgia posherpética).

**Figura 9** Herpes zóster en un varón de 68 años. Se observan vesículas hemorrágicas de distribución metamérica, produciendo un intenso dolor



### 2 DIAGNÓSTICO

Es eminentemente **CLÍNICO**. En caso de dudas se puede realizar el test de Tzanck, cultivo del virus o biopsia.

### 3 TRATAMIENTO

El tratamiento consiste en la administración de antivirales (Tabla 3), así como medidas locales como el uso de fomentos con sulfato de cobre o zinc asociado al uso de antibióticos tópicos con la finalidad de evitar la sobreinfección bacteriana y el uso de medicación analgésica para controlar el dolor característico de esta enfermedad.

**Tabla 3** Tratamiento del herpes zóster

<b>Pacientes no inmunocomprometidos</b>	<ul style="list-style-type: none"> <li>• Aciclovir 800 mg 4 veces/día durante 7 días</li> <li>• Famciclovir 500 mg cada 8 h durante 10 días</li> <li>• Valaciclovir 1 g cada 8 h durante 7 días</li> </ul>
<b>Pacientes inmunosuprimidos</b>	<ul style="list-style-type: none"> <li>• Aciclovir 10 mg/kg i.v. cada 8 h durante 10 días</li> </ul>



## MANIFESTACIONES CUTÁNEAS DEL VIH

Las manifestaciones cutáneas de esta enfermedad son muy frecuentes y pueden consistir en lesiones ligadas a la propia infección por el virus de inmunodeficiencia humana (VIH), así como en otro tipo de lesiones de etiología infecciosa o no infecciosa (por ejemplo derivadas del tratamiento) (Tablas 4 y 5). Aunque las manifestaciones cutáneas del VIH son muy variables, en este apartado haremos mención a las manifestaciones cutáneas más características<sup>3,4</sup>.

**Tabla 4** Principales manifestaciones cutáneas de pacientes con VIH

<b>Manifestaciones cutáneas propias del VIH</b>	<ul style="list-style-type: none"> <li>• Síndrome retroviral agudo</li> <li>• Dermatitis seborreica severa</li> <li>• Psoriasis</li> <li>• Xerosis</li> <li>• Foliculitis eosinofílica</li> </ul>
<b>Manifestaciones cutáneas asociadas al tratamiento antirretroviral</b>	<ul style="list-style-type: none"> <li>• Síndrome de reconstitución inmunológica</li> <li>• Toxicodermias y reacciones fototóxicas</li> </ul>
<b>Neoplasias cutáneas</b>	<ul style="list-style-type: none"> <li>• Sarcoma de Kaposi</li> <li>• Neoplasia anal intraepitelial y carcinoma epidermoide anal/genital</li> <li>• Carcinomas epidermoides cutáneos</li> <li>• Melanoma</li> </ul>
<b>Manifestaciones cutáneas de etiología infecciosa</b>	<p><b>Bacterianas</b></p> <ul style="list-style-type: none"> <li>• Infecciones cutáneas por estafilococos y estreptococos</li> <li>• Otras ITS: sífilis, chancroide</li> <li>• Angiomatosis bacilar</li> <li>• <i>Mycobacterium tuberculosis</i></li> <li>• Micobacterias atípicas</li> </ul> <p><b>Virales</b></p> <ul style="list-style-type: none"> <li>• Herpes (virus de Epstein-Barr: leucoplasia vellosa/síndrome mononucleósico. Citomegalovirus, herpes simple, virus varicela-zóster, virus del herpes humano: Kaposi)</li> <li>• Virus del papiloma humano: condilomas acuminados, neoplasias de cérvix/recto/pene</li> <li>• Molusco contagioso</li> </ul> <p><b>Fúngicas</b></p> <ul style="list-style-type: none"> <li>• Candidiasis</li> <li>• Tiñas</li> <li>• Dermatitis seborreica</li> <li>• Criptococosis</li> <li>• Histoplasmosis</li> <li>• Coccidiomicosis</li> </ul> <p><b>Parasitarias</b></p> <ul style="list-style-type: none"> <li>• Escabiosis</li> <li>• Pediculosis pubis</li> <li>• Amebiasis</li> </ul>

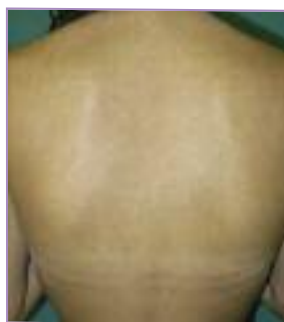**Tabla 5** Manifestaciones cutáneas en pacientes VIH y su relación con las cifras de linfocitos T CD4+

<b>CD4+ &gt; 500 cel/mm<sup>3</sup></b>	<ul style="list-style-type: none"> <li>• Síndrome retroviral agudo</li> <li>• Leucoplasia oral vellosa</li> <li>• Dermatitis seborreica</li> <li>• Candidiasis vaginal</li> </ul>
<b>CD4+ &lt; 500 cel/mm<sup>3</sup></b>	<ul style="list-style-type: none"> <li>• Candidiasis orofaríngea</li> <li>• Herpes zóster</li> <li>• Psoriasis severa o refractaria a tratamientos</li> <li>• Sarcoma de Kaposi</li> </ul>
<b>CD4+ &lt; 250 cel/mm<sup>3</sup></b>	<ul style="list-style-type: none"> <li>• Foliculitis eosinofílica</li> <li>• Dermatitis seborreica severa o refractaria a tratamientos</li> <li>• Molusco contagioso diseminado</li> <li>• Tuberculosis miliar</li> <li>• Herpes simple diseminado</li> <li>• Criptococosis diseminada</li> <li>• Histoplasmosis diseminada</li> <li>• Coccidiomicosis diseminada</li> <li>• Botriomicosis</li> </ul>
<b>CD4+ &lt; 50 cel/mm<sup>3</sup></b>	<ul style="list-style-type: none"> <li>• Herpes simple diseminado mucocutáneo persistente</li> <li>• Molusco contagioso gigante</li> <li>• Úlceras perineales por citomegalovirus</li> <li>• Aspergilosis</li> <li>• Erupción papular pruriginosa</li> <li>• Ictiosis adquirida</li> <li>• Micobacterias atípicas</li> <li>• Aftas mayores</li> <li>• Linfomas</li> </ul>

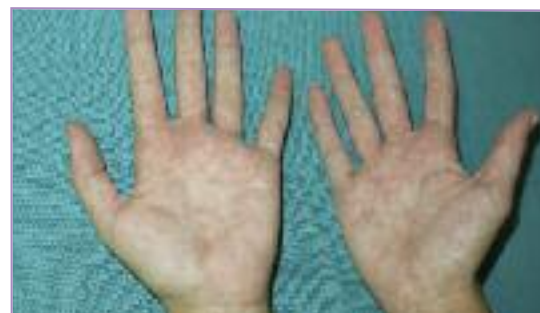### Primoinfección por VIH

Más de la mitad de los pacientes que adquieren la infección sufren, tras un periodo de latencia, síntomas y signos de infección aguda, lo cual se denomina **síndrome retroviral**.

La clínica es similar al síndrome mononucleósico, con fiebre, adenopatías, astenia, mialgias y en más de la mitad de los casos aparece un exantema maculopapular eritematoso de distribución simétrica en tronco y extremidades. También puede acompañarse de afectación palmoplantar y de úlceras en la mucosa oral y genital (Figs. 10 y 11).



**Figura 10** Síndrome retroviral en mujer de 21 años. Se aprecia un exantema maculopapular eritematoso tenue que afecta al tronco



**Figura 11** Síndrome retroviral en mujer de 21 años. Se aprecia que las lesiones afectaban también a la superficie palmar de ambas manos

### Leucoplasia oral vellosa

Consiste en la aparición de placas asintomáticas hiperqueratósicas de color blanco en los bordes laterales de la lengua, que, a diferencia de la candidiasis oral, no se eliminan con el raspado de la lesión. El agente etiológico de esta lesión es la infección por el virus de Epstein-Barr, y a menudo existe sobreinfección de estas lesiones por *Candida*. Esta entidad no suele precisar tratamiento, ya que a menudo se resuelve con el tratamiento antirretroviral. Se pueden utilizar antifúngicos para tratar la sobreinfección por *Candida*.

### Sarcoma de Kaposi

Es la neoplasia más frecuente en los pacientes con sida y se asocia a la infección por el virus del herpes humano tipo 8. Suele aparecer cuando los recuentos de linfocitos T CD4+ son menores de 500/mm<sup>3</sup>. Clínicamente se manifiesta como placas, pápulas o nódulos de color eritematovioláceo o incluso negro, que pueden ser únicos o múltiples, y que en ocasiones se ulceran. Hay que tener en cuenta que este tipo de lesiones pueden aparecer también en mucosas y pueden afectar a vísceras, empeorando el pronóstico. El sarcoma de Kaposi suele responder a la terapia antirretroviral. Otras opciones terapéuticas incluyen la extirpación quirúrgica, crioterapia, quimioterapia y radioterapia.

## RESUMEN

Enfermedad	Etiología	Clínica	Diagnóstico	Tratamiento
<b>URETRITIS/ CERVICITIS</b>	<ul style="list-style-type: none"> <li>• <i>Neisseria gonorrhoeae</i></li> <li>• <i>Chlamydia trachomatis</i></li> <li>• <i>Ureaplasma urealyticum</i></li> <li>• <i>Mycoplasma genitalium</i></li> </ul>	<ul style="list-style-type: none"> <li>• <b>Hombres:</b> secreción uretral purulenta y disuria (más intensos y bruscos en gonorrea que en uretritis no gonocócicas)</li> <li>• <b>Mujeres:</b> secreción vaginal, disuria, sangrado vaginal (más intensos y bruscos en gonorrea que en uretritis no gonocócicas)</li> </ul>	<ul style="list-style-type: none"> <li>• <b>Gonorrea:</b> frotis de exudado, PCR, cultivo</li> <li>• <b>No gonocócicas:</b> PCR de exudado</li> </ul>	<ul style="list-style-type: none"> <li>• <b>Gonorrea:</b> dosis única de ceftriaxona 125 mg i.m. o cefixima 400 mg v.o.</li> <li>• <b>No gonocócicas:</b> azitromicina 1 g v.o. dosis única o doxiciclina 100 mg/12 h, 7 días</li> </ul>
<b>CONDILOMAS</b>	VPH	Pápulas exofíticas en genitales externos	Clínico	<ul style="list-style-type: none"> <li>• Crioterapia</li> <li>• Imiquimod</li> <li>• Sinecatequinas</li> <li>• Podofilotoxina</li> <li>• Cirugía</li> <li>• Ácido tricloroacético</li> </ul>
<b>MOLUSCOS</b>	Poxvirus	Pápulas umbilicadas de superficie lisa	Clínico	<ul style="list-style-type: none"> <li>• Crioterapia</li> <li>• Curetaje</li> <li>• Hidróxido potásico al 10%</li> <li>• Actitud expectante</li> </ul>
<b>PRIMOINFECCIÓN POR VIH</b>	VIH	Síndrome mononucleósico	<ul style="list-style-type: none"> <li>• Antígeno p24</li> <li>• Serologías (a menudo son negativas en fases iniciales)</li> </ul>	Tratamiento antirretroviral
<b>LEUCOPLASIA ORAL VELLOSA</b>	Virus de Epstein-Barr	Placas blanquecinas en los bordes laterales de la lengua que no se desprenden con el raspado de la lesión	Clínico	Tratamiento antirretroviral
<b>SARCOMA DE KAPOSI</b>	Virus del herpes humano tipo 8	Máculas, placas o nódulos de color violáceo con o sin ulceración	Biopsia	<ul style="list-style-type: none"> <li>• Tratamiento antirretroviral en VIH</li> <li>• Cirugía</li> <li>• Crioterapia</li> <li>• Radioterapia</li> <li>• Quimioterapia</li> </ul>

## RECOMENDACIONES PRÁCTICAS SOBRE LAS MANIFESTACIONES CUTÁNEAS DEL VIH

En ocasiones, la aparición de lesiones cutáneas puede ser el primer signo de infección por VIH

Las manifestaciones cutáneas del VIH pueden ser muy variadas y pueden deberse a la propia infección por VIH, a otras infecciones oportunistas o a causas no infecciosas, como por ejemplo el tratamiento antirretroviral

Ante un paciente con síndrome mononucleósico (exantema, fiebre, adenopatías), deberemos hacer una historia clínica detallada y habrá que tener en cuenta que la infección por VIH puede ser causante de este síndrome

Si un paciente con VIH presenta lesiones cutáneas o mucosas, el recuento de linfocitos T CD4+ puede ayudarnos a orientar el diagnóstico

Ante un paciente VIH positivo que presenta lesiones blancas en la lengua, deberemos sospechar que se trata de una leucoplasia oral vellosa si estas lesiones aparecen en las caras laterales de la lengua y no se desprenden con el raspado; mientras que si aparecen sobre el dorso de la lengua y se desprenden con el raspado sospecharemos una candidiasis oral

Ante un paciente con lesiones sospechosas de sarcoma de Kaposi, deberá confirmarse el diagnóstico con biopsia cutánea. Una vez confirmado el diagnóstico es importante descartar afectación visceral. Las lesiones muchas veces desaparecen con el tratamiento antirretroviral. Las lesiones únicas pueden ser extirpadas. Otras opciones terapéuticas son la radioterapia y la quimioterapia

## BIBLIOGRAFÍA

1. [http://revista.isciii.es/public/journals/1/pdf\\_147.pdf](http://revista.isciii.es/public/journals/1/pdf_147.pdf).
2. <http://www.cdc.gov/std/treatment/2014/2014-std-guidelines-peer-reviewers-08-20-2014.pdf>.
3. Garman ME, Tyring SK. The cutaneous manifestations of HIV infection. *Dermatol Clin* 2002;20(2):193-208.
4. Garza-Garza R, et al. Manifestaciones cutáneas del VIH. *Gaceta Médica de México*. 2014;150 Suppl 2.

# Fotodermatosis

*Cuando hablamos de fotodermatosis nos referimos a aquellas enfermedades cutáneas que cursan con fotosensibilidad, entendiendo como tal, una respuesta anormal de la piel tras la exposición a la radiación ultravioleta (UV), bien sea por causa genética o adquirida.*

*Podemos clasificar las fotodermatosis en cinco grandes grupos<sup>1</sup>:*

- 1. Genofotodermatosis  
(alteraciones por reparación defectuosa del ADN).*
- 2. Fotodermatosis secundarias a fotosensibilizante endógeno  
(desordenes metabólicos).*
- 3. Fotodermatosis secundarias a fotosensibilizante exógeno  
(vía sistémica/tópica).*
- 4. Fotodermatosis idiopáticas  
(de base probablemente inmunológica).*
- 5. Dermatitis fotoagravadas.*

*En esta sección repasaremos las fotodermatosis más frecuentes en la práctica clínica diaria.*

**Dra. Virginia Flores Secilla**  
**Dra. Gladys Pérez Cabello**

Servicio de Dermatología  
Hospital Univ. Virgen de la Victoria. Málaga

# FOTODERMATOSIS SECUNDARIAS A FOTOSENSIBILIZANTE EXÓGENO

## 1 DIAGNÓSTICO

Se basa en una exhaustiva historia clínica, hasta llegar a identificar el agente causal.

Si sospechamos una reacción de fotosensibilidad a un fármaco administrado por **vía tópica** (ver anexo), se podría completar el estudio con la realización de una prueba de fotoparche, que es similar a la prueba epicutánea, con la salvedad de que en este caso los fotoalérgenos se aplican por duplicado, y una serie de ellos es irradiada, mientras que la otra se mantiene en la oscuridad<sup>2</sup>.

En el caso de que la reacción de fotosensibilidad sea a un fármaco administrado por **vía sistémica** (ver anexo), podemos completar el diagnóstico, una vez identificado el agente causal, realizando un test de provocación, en el que se trata de objetivar mediante la realización de un fototest, la disminución de la dosis eritematosa mínima (DEM) a UVB y reacciones anómalas a la radiación UVA, tras la administración del fármaco sospechoso, comparando los resultados de un fototest en situación basal (sin tomar el fármaco).

## 2 DIAGNÓSTICO DIFERENCIAL ENTRE ERUPCIÓN FOTOALÉRGICA Y FOTOTÓXICA<sup>3</sup>

### Erupción fotoalérgica

- Implicación del sistema inmune (hipersensibilidad tipo IV).
- Requiere de sensibilización previa.
- Aparece con pequeñas cantidades de la sustancia y dosis pequeñas de radiación.
- Las lesiones son más polimorfas (pápulas, eritema y vesiculación), aunque la clínica más frecuente es a modo de lesiones eczematosas (Fig. 1).
- Puede extenderse a zonas no fotoexpuestas.

### Erupción fototóxica

- No interviene la inmunidad.
- No requiere sensibilización previa. Puede afectar a cualquier persona.
- Requiere de dosis mayores de radiación y cantidad suficiente de sustancia química.
- Lesiones más monomorfas. A modo de eritema intenso, vesiculación y ampollas (Figs. 2 y 3).
- Limitado a zonas fotoexpuestas.

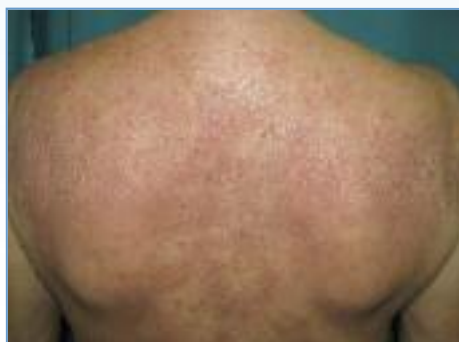

Figura 1 Reacción fotoalérgica a ciprofloxacino

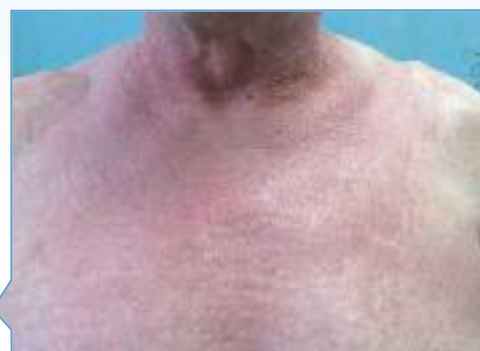

Figura 2 Reacción fototóxica a quetiapina

## 3 TRATAMIENTO

El tratamiento dependerá del tipo de reacción y de la gravedad de la misma. Aunque como primera medida en todas ellas, hay que evitar el contacto con el agente causal y la exposición solar hasta la resolución del cuadro por completo.

Si estamos ante **lesiones secundarias a una reacción fototóxica**, generalmente la clínica es muy localizada a las zonas fotoexpuestas, y se puede utilizar el siguiente esquema de tratamiento:

- **Fomentos secantes** (sulfato de zinc/cobre/clorhidrato de aluminio), si presenta exudación.
- **Corticoides tópicos** de potencia media-alta.
- **Antihistamínicos de segunda generación no sedantes**.

Sin embargo, si nos encontramos ante una **reacción fotoalérgica**, generalmente las lesiones son más extensas, completándose el tratamiento con:

- **Ciclo de corticoide oral** a razón de 0,5-1 mg por kg/día, en pauta descendente.

## FITOFOTODERMATOSIS. FORMA PARTICULAR DE REACCIÓN FOTOTÓXICA

### DEFINICIÓN

Es una reacción inflamatoria cutánea resultante del contacto con sustancias botánicas sensibles a la luz UVA (Tabla 1).

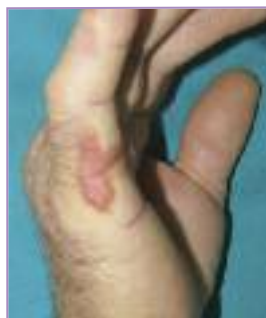

Figura 3 Fitofotodermatitis

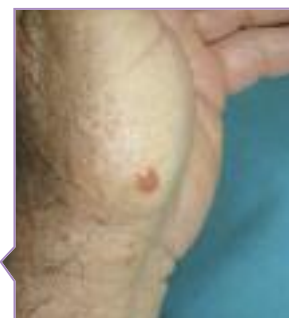

Figura 4 Fitofotodermatitis

Tabla 1 Plantas productoras de fitofotodermatitis

<b>Rutáceas</b>	Cítricos: lima, limón, naranja, naranja amarga <i>Citrus bergamia</i> : bergamota <i>Ruta graveolens</i> : ruda común
<b>Apiáceas (umbelíferas)</b>	<i>Ammi majus</i> , zanahorias, eneldo, hinojo, perejil, apio...
<b>Fabáceas (leguminosas)</b>	<i>Psoralea corylifolia</i>
<b>Moráceas</b>	Higuera (solo tallo y hoja)
<b>Hipericáceas (henos)</b>	Hierba de San Juan
<b>Caparidáceas (alcaparras)</b>	<i>Cleome spinosa</i>

### PRESENTACIÓN CLÍNICA

- Se puede presentar en las primeras 24-48 horas tras el contacto y la exposición solar.
- Dependiendo de la gravedad, puede aparecer desde un leve eritema con edema y ardor, hasta la formación de vesículas y ampollas grandes.
- Puede localizarse en diferentes partes del cuerpo, con predominio de las zonas descubiertas, y con la peculiaridad de que puede presentarse dibujando la forma de la planta causante, lo que da lugar a un gran polimorfismo clínico (líneas, gotas, parches...) (Fig. 3 y 4).

## FOTODERMATOSIS IDIOPÁTICAS

Las fotodermatitis idiopáticas<sup>4</sup> son aquellas que se inducen o exacerbaban por la radiación electromagnética (ultravioleta, infrarrojo o luz visible) y cuyo mecanismo etiopatogénico se desconoce, aunque se piensa que se producen por una respuesta inmunológica anormal del huésped frente a la luz, que ocasiona una reactividad a ciertos alérgenos endógenos (Tabla 2).

Tabla 2 Clasificación de las fotodermatitis idiopáticas

• Erupción polimorfa lumínica
• Urticaria solar
• Prúrigo actínico
• Hidroa vacciniiforme
• Dermatitis actínica crónica

### ERUPCIÓN POLIMORFA LUMÍNICA

#### DESCRIPCIÓN

- La erupción polimorfa lumínica (EPL) es la fotodermatitis idiopática más frecuente.
- Se caracteriza por su polimorfismo clínico y por la aparición retardada de los síntomas tras la exposición solar.
- Puede comenzar a cualquier edad, aunque suele aparecer en la segunda y tercera décadas de la vida, y es ligeramente más frecuente en mujeres.

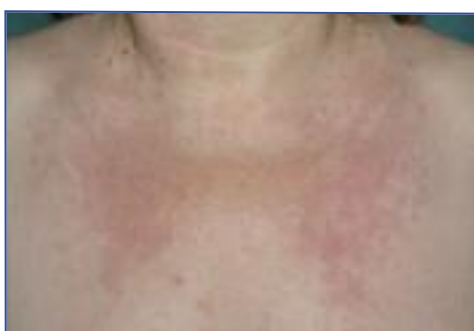

Figura 5 Erupción lumínica polimorfa

#### PRESENTACIÓN CLÍNICA

Son más frecuentes los brotes en primavera y al inicio del verano, y la erupción se desarrolla minutos u horas después de la exposición solar. A menudo disminuye su gravedad a medida que el verano avanza.

Se caracteriza por la aparición de lesiones pruriginosas, con una gran variabilidad clínica (lesiones eccematosas, pápulas, vesículas, edema, etc.), aunque la forma más frecuente es a modo de pápulas eritematosas que incluso pueden confluir en placas. Aparece en zonas fotoexpuestas, aunque suele respetar las zonas descubiertas durante todo el año como manos y cara (Figs. 5 y 6).

Hay una variante de la EPL llamada **erupción juvenil primaveral** que afecta de forma característica a niños de entre 5 y 12 años. Ocurre típicamente en primavera y aparece una erupción con pápulo-vesículas en el reborde del hélix de las orejas. Suele curar con la pubertad, por lo que no es necesario realizar ningún tratamiento, aunque, en cualquier caso, los corticoides tópicos pueden controlar la erupción (Fig. 7).

## 3 DIAGNÓSTICO

- El diagnóstico es fundamentalmente **CLÍNICO** basándonos en una buena anamnesis.
- Los **estudios fotobiológicos** como fototest y fotoprovocación pueden ayudar a caracterizar el proceso. En algunos estudios se ha observado fotoprovocación positiva hasta en el 93% de los casos, en la mayoría inducidos por radiación UVA o por la combinación de UVA y UVB.
- El **estudio histopatológico y de laboratorio** no es diagnóstico, pero ambos son útiles para descartar otros procesos.

## 4 TRATAMIENTO

- Lo más importante es **evitar la exposición solar**, sobre todo a las horas de mayor intensidad, además del uso de filtros solares (se recomiendan filtros que protejan tanto para UVB como UVA) y de ropa adecuada.
- Una opción es la **desensibilización con fototerapia** de tipo UVB de banda estrecha o UVA más psoralenos (PUVA). Se realiza durante la primavera y puede inducir tolerancia y prevenir el número e intensidad de los brotes.
- Otros tratamientos que pueden utilizarse son corticoides tópicos y sistémicos, antipalúdicos, talidomida, azatioprina, ciclosporina y betacarotenos, todos ellos con eficacia variable.

Figura 6 Erupción lumínica polimorfa

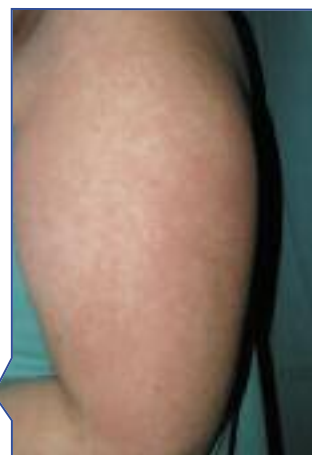
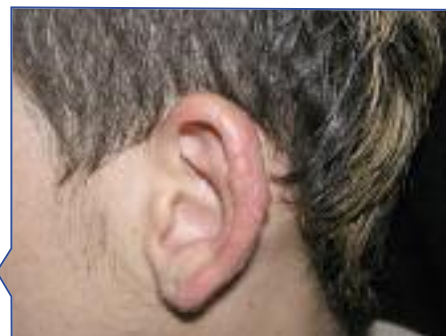
Figura 7 Erupción primaveral juvenil



## URTICARIA SOLAR

### DESCRIPCIÓN

- La urticaria solar es un tipo muy poco frecuente de urticaria física, que se presenta de forma rápida inmediatamente después de la exposición a la radiación UVA, UVB y/o luz visible, con carácter transitorio.
- Es de curso crónico y a menudo de difícil control. Cuando es grave suele afectar de manera significativa a la calidad de vida del paciente.
- Aparece en ambos sexos, con ligero predominio en mujeres. Suele aparecer entre los 20 y los 30 años.
- La mayor parte de los casos son idiopáticos, aunque se ha observado asociación a otros procesos de origen inmunológico, inducido por fármacos, y ocasionalmente con otros tipos de urticaria.

### 2 PRESENTACIÓN CLÍNICA

- Los pacientes presentan lesiones habonosas a los pocos minutos de la exposición solar, en la mayoría de los casos acompañadas de prurito y escozor.
- Las lesiones se localizan fundamentalmente en zonas fotoexpuestas, sobre todo en escote y brazos, y duran aproximadamente una hora, desapareciendo de forma espontánea.
- Es excepcional la presencia de afectación sistémica.
- A veces también pueden aparecer en zonas cubiertas, ya que los rayos UVA y la luz visible pueden atravesar la ropa (Fig. 8).

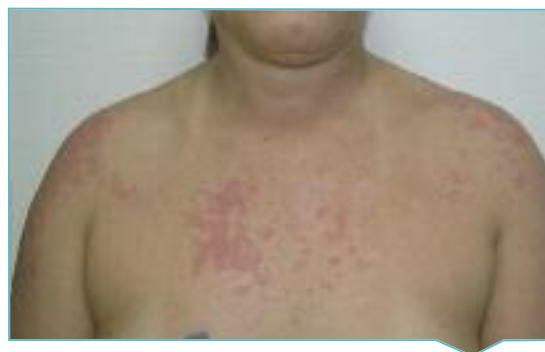

Figura 8 Urticaria solar

### 3 DIAGNÓSTICO

El diagnóstico se fundamenta en la historia clínica y en la inducción de lesiones mediante la prueba del fototest, con la que se logra determinar el grado de fotosensibilidad y el espectro de acción responsable. La mayor parte de los casos son provocados por la luz visible.

### 4 TRATAMIENTO

- Los pacientes con un cuadro leve pueden controlarse únicamente con la toma de precauciones ante la luz solar, pero en general responden al tratamiento con antihistamínicos no sedantes y a veces a corticoides tópicos.
- En los cuadros que limitan la vida del paciente, se intenta inducir tolerancia mediante fototerapia con UVA y combinando con UVB de banda estrecha. Dado que la tolerancia suele perderse en pocos días, se recomienda mantener exposiciones regulares al sol o en cabinas de fototerapia.

# DERMATOSIS FOTOAGRAVADAS

Son aquellas enfermedades de la piel que no están originadas por la radiación ultravioleta pero pueden desencadenarse o empeorar por la exposición a la misma, aunque en otros pacientes puede no haber efecto e incluso experimentar mejoría. Las erupciones resultantes suelen afectar solo a las zonas típicas del proceso, aunque a veces afectan a todas las zonas descubiertas. La razón de este empeoramiento ha sido poco estudiada, excepto en el caso del lupus (Tabla 4).

Tabla 4

## Dermatosis fotoagravadas más frecuentes

• Dermatitis atópica	• Poroqueratosis actínica superficial diseminada
• Psoriasis	• Rosácea
• Lupus eritematoso	• Melasma
• Pelagra	• Dermatitis de contacto alérgica
• Acné vulgar	• Vitiligo
• Dermatomiositis	• Dermatitis seborreica
• Eritema multiforme	• Urticaria crónica
• Exantema viral, incluyendo herpes simple	• Enfermedad de Grover
• Pénfigos y penfigoides	• Mucinosis

## LUPUS CUTÁNEO

### DESCRIPCIÓN

El lupus es una enfermedad inflamatoria multisistémica<sup>5</sup>, de carácter autoinmune, que puede afectar tanto a la piel como al resto del organismo. Afecta con más frecuencia a las mujeres y a todas las razas, aunque se ha visto mayor incidencia en la raza negra. La relación entre el lupus y la radiación ultravioleta está bien documentada.

### 2 PRESENTACIÓN CLÍNICA

Se clasifica en 3 categorías según la localización del infiltrado inflamatorio:

- ➔ **Lupus cutáneo agudo:** presenta de forma típica rash malar en «alas de mariposa», de forma transitoria y sin dejar cicatrices. Es muy fotosensible y se asocia con frecuencia a afectación sistémica.
- ➔ **Lupus cutáneo subagudo:** las lesiones suelen ser placas eritematodescamativas de morfología anular en áreas fotoexpuestas, incluso lesiones de aspecto psoriasiforme (Figs. 9 y 10). No dejan cicatrices, aunque sí es posible que haya hipopigmentación posinflamatoria. Es fotosensible y suele asociarse a anticuerpos anti-Ro y anti-SS-A, aunque solo en un bajo porcentaje se asocia a manifestaciones sistémicas.
- ➔ **Lupus cutáneo crónico:** las lesiones discoides constituyen una de las formas más frecuentes de lupus, y suelen aparecer en cara, cuero cabelludo y orejas, aunque también pueden ser generalizadas. Suelen dejar cicatriz, incluso alopecia cicatricial (Fig. 11). Solo un 5-10% evoluciona a un lupus eritematoso sistémico. Es menos fotosensible que las otras dos variantes. Algunos pacientes pueden presentar típicamente lesiones con induración y eritema de aspecto urticarial (lupus túmido) (Fig. 12).

Tabla 5

### Criterios para la clasificación del lupus eritematoso sistémico (LES)

Para decir que una persona tiene LES se requiere que reúna 4 o más de estos 11 criterios, en serie o simultáneamente, durante cualquiera de los periodos de observación	
<b>Rash malar</b>	Eritema fijo plano o elevado sobre la eminencia malar con tendencia a respetar los pliegues nasolabiales
<b>Rash discoide</b>	Placas eritematosas elevadas con escamas queratósicas adherentes y tapones foliculares; a veces cicatrización en las lesiones antiguas
<b>Fotosensibilidad</b>	Rash cutáneo como resultado de reacción anormal a la luz solar, según historia clínica o examen físico
<b>Úlceras orales</b>	Ulceración oral o nasofaríngea, habitualmente indolora, observada por un médico
<b>Artritis</b>	No erosiva en 2 o más articulaciones periféricas. Caracterizada por dolor, inflamación o derrame
<b>Serositis</b>	<ul style="list-style-type: none"> <li>• Pleuritis: historia de dolor pleurítico, o roce pleural, o derrame pleural</li> <li>• Pericarditis: documentada por ECG, o roce pericárdico, o derrame pericárdico</li> </ul>
<b>Afectación renal</b>	<ul style="list-style-type: none"> <li>• Proteinuria persistente. Mayor de 0,5 g/día o mayor de 3+ si no se cuantifica, o</li> <li>• Cilindros celulares: eritrocitos, hemoglobina, granulares, tubulares o mixtos</li> </ul>
<b>Trastornos neurológicos</b>	<ul style="list-style-type: none"> <li>• Convulsiones. En ausencia de toxicidad medicamentosa y alteraciones metabólicas conocidas como uremia, cetoacidosis y alteraciones electrolíticas, o</li> <li>• Psicosis. En ausencia de todos los factores descritos en párrafo anterior</li> </ul>
<b>Trastornos hematológicos</b>	<ul style="list-style-type: none"> <li>• Anemia hemolítica con reticulocitosis, o</li> <li>• Leucopenia menor de 4000 en 2 o más ocasiones, o</li> <li>• Linfopenia menor de 1500 en 2 o más ocasiones, o</li> <li>• Trombocitopenia menor de 100.000 en ausencia de toxicidad medicamentosa</li> </ul>
<b>Trastornos inmunológicos</b>	<ul style="list-style-type: none"> <li>• Células LE positivas, o</li> <li>• Anticuerpos anti-DNA nativo, o</li> <li>• Anticuerpos anti-Sm, o</li> <li>• Pruebas serológicas falsas positivas para sífilis: por lo menos 6 meses consecutivos y confirmadas</li> </ul>
<b>Anticuerpos antinucleares</b>	Un título anormal de anticuerpos antinucleares por inmunofluorescencia o por una prueba equivalente en cualquier momento y en ausencia de medicamentos implicados en el síndrome de lupus inducido

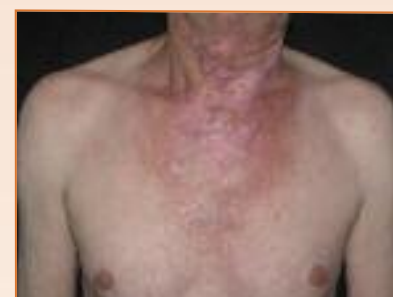

Figura 9 Lupus cutáneo subagudo

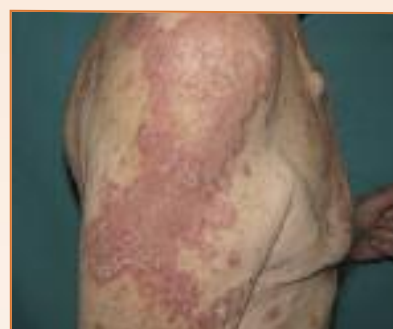

Figura 10 Lupus cutáneo subagudo

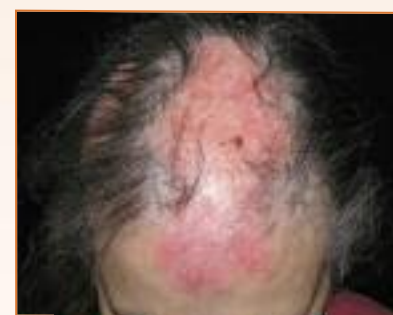

Figura 11 Lupus discoide crónico

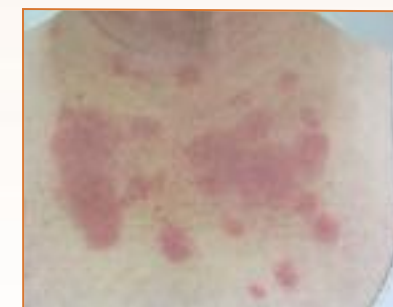

Figura 12 Lupus túmido

### FOTOSENSIBILIZANTES TÓPICOS MÁS FRECUENTES Y SU USO EN EL FOTOPARCHE

TIPO DE SUSTANCIA	NOMBRE	CONCENTRACIÓN Y VEHÍCULO
<b>Filtros orgánicos clásicos</b>	Butil-metoxidibenzoilmetano	10% Vaselina
	Benzofenona-3	10% Vaselina
	Benzofenona-4	2% Vaselina
	Octocrileno	10% Vaselina
	4-Metilbencilideno Alcanfor	10% Vaselina
	Etilhexil metoxicinamato	10% Vaselina
	isoamil-p-metoxicinamato	10% Vaselina
	PABA (ácido para-aminobenzoico)	10% Vaselina
<b>Filtros orgánicos nuevos</b>	Metileno bis-benzotriazolil tetrametilbutilfenol	10% Vaselina
	Bis-etilhexiloxifenol metoxifenil triazina	10% Vaselina
	Drometrizole trisiloxane	10% Vaselina
	Ácido tereftaliden dialcanfor sulfónico	10% Vaselina
	Dietilamino hidroxibenzoil hexil benzoato	10% Vaselina
	Etilhexil butamido triazona	10% Vaselina
<b>AINE</b>	Ketoprofeno	1% Vaselina
	Étofenamato	2% Vaselina
	Piroxicam	1% Vaselina
	Bencidamina	2% Vaselina
<b>Antihistamínico tópico</b>	Prometazina	0,1% Vaselina

### FOTOSENSIBILIZANTES SISTÉMICOS DE USO MÁS FRECUENTE

<b>AINE</b>	Diclofenaco	<b>Antidepresivos</b>	Amitriptilina	<b>Antiparasitarios</b>	Cloroquina	
	Dexketoprofeno		Doxepina		<b>Antipsicóticos</b>	Clorpromazina
	Ibuprofeno		Fluoxetina			Clozapina
	Indometacina		Paroxetina			Haloperidol
	Naproxeno		Sertralina			Quetiapina
	Trazodona	Risperidona				
<b>Ansiolíticos</b>	Alprazolam	<b>Antiepilépticos</b>	Venlafaxina	<b>Antiviricos</b>	Interferón alfa	
	Clorazepato dipotásico		Ácido valproico		Ritonavir	
	Diazepam		Carbamazepina		Ribavirina	
	Fenobarbital		Fenitoína		<b>Cardiovasculares</b>	Amiodarona
	Zolpidem		Fenobarbital			Atorvastatina
	Gabapentina	Carvedilol				
	Lamotrigina	Clofibrato				
	Topiramato	Diltiazem				
<b>Antiacné</b>	Isotretinoína	<b>Antifúngicos</b>	Griseofulvina	Gemfibrocilo		
<b>Antibióticos</b>	Azitromicina		Terbinafina	Hidralazina		
	Ciprofloxacino		<b>Antihistamínicos</b>	Cetirizina		IECA
	Dapsone	Dexclorfeniramina		Irbesartán		
	Doxiciclina	Ebastina		Losartán		
	Eritromicina	Loratadina	Simvastatina			
	Gentamicina	<b>Antineoplásicos</b>	Bleomicina	Glimeprida		
	Isoniazida		Fluorouracilo	<b>Hormonas</b>	Desogestrel	
	Levofloxacino		Metotrexato		Estradiol	
Norfloxacino	Procarbazina		Etinilestradiol			
	Vinblastina	Levonorgestrel				

Adaptado de Sánchez de Rojas Fdez-Cabrera VR, Castillo Lozano I, Orozco González C, Simón Cabodevilla A. Unidad de Información del Medicamento. COF Madrid. Fotosensibilidad Cutánea. Práctica Farmacéutica. N° 18. Junio de 2010. Disponible en: [http://www.cemefar.com/archivos/noticias/practica\\_farmaceutica\\_n\\_18\\_julio\\_2010\\_6124.pdf](http://www.cemefar.com/archivos/noticias/practica_farmaceutica_n_18_julio_2010_6124.pdf)

### BIBLIOGRAFÍA

- Yashar S, Lim H. Classification and evaluation of photodermatoses. *Dermatology therapy* 2003;16:1-7.
- European Multicentre Photopatch Test Study (EMCPPTS) Taskforce. The European multicentre photopatch test study. *Br J Dermatol* 2012;166:1002-9.
- Herrera H, de Glarvez MV. Dermatitis fotoalérgica y fototóxica. En: *Dermatología. Correlación Clínico-patológica*. Herrera Ceballos E, Moreno Carazo A, Requena Caballero L, Rodríguez Peralto JL, eds. Barcelona: Signament Ediciones, 2007; p.96-100.
- Navarro M. Dermatosis fotoagravadas. En: *Fotodermatología*. Escalas J, eds. Panamericana, 2014; p.99-107.
- Lela A. Lee. Lupus eritematoso. En: *Dermatología*. Bologna JL, Jorizzo JL, Schaffer JV. Eds. Elsevier, 2004; p.601-613.



Clasificación por órganos del sistema		Bilastina 20 mg N=1697	Bilastina cualquier dosis N=2525
Frecuencia	Reacción adversa		
<b>Infecciones e infestaciones</b>			
<i>Poco frecuentes</i>	<i>Herpes labial</i>	2 (0,12%)	2 (0,08%)
<b>Trastornos del metabolismo y de la nutrición</b>			
<i>Poco frecuentes</i>	<i>Aumento de apetito</i>	10 (0,59%)	11 (0,44%)
<b>Trastornos psiquiátricos</b>			
<i>Poco frecuentes</i>	<i>Ansiedad</i>	6 (0,35%)	8 (0,32%)
	<i>Insomnio</i>	2 (0,12%)	4 (0,16%)
<b>Trastornos del sistema nervioso</b>			
<i>Frecuentes</i>	<i>Somnolencia</i>	52 (3,06%)	82 (3,25%)
	<i>Cefalea</i>	68(4,01%)	90 (3,56%)
<i>Poco frecuentes</i>	<i>Mareo</i>	14 (0,83%)	23 (0,91%)
<b>Trastornos del oído y del laberinto</b>			
<i>Poco frecuentes</i>	<i>Tinnitus</i>	2 (0,12%)	2 (0,08%)
	<i>Vértigo</i>	3 (0,18%)	3 (0,12%)
<b>Trastornos cardíacos</b>			
<i>Poco frecuentes</i>	<i>Bloqueo de rama derecha</i>	4 (0,24%)	5 (0,20%)
	<i>Arritmia sinusal</i>	5 (0,30%)	5 (0,20%)
	<i>Electrocardiograma QT prolongado</i>	9 (0,53%)	10 (0,40%)
	<i>Otras anomalías del ECG</i>	7 (0,41%)	11 (0,44%)
<b>Trastornos respiratorios, torácicos y mediastínicos</b>			
<i>Poco frecuentes</i>	<i>Diseña</i>	2 (0,12%)	2 (0,08%)
	<i>Molestias nasales</i>	2 (0,12%)	2 (0,08%)
	<i>Sequedad nasal</i>	3 (0,18%)	6 (0,24%)
<b>Trastornos gastrointestinales</b>			
<i>Poco frecuentes</i>	<i>Dolor abdominal superior</i>	11 (0,65%)	14 (0,55%)
	<i>Dolor abdominal</i>	5 (0,30%)	5 (0,20%)
	<i>Náusea</i>	7 (0,41%)	10 (0,40%)
	<i>Molestias gástricas</i>	3 (0,18%)	4 (0,16%)
	<i>Diarrea</i>	4 (0,24%)	6 (0,24%)
	<i>Sequedad bucal</i>	2 (0,12%)	6 (0,24%)
	<i>Dispepsia</i>	2 (0,12%)	4 (0,16%)
	<i>Gastritis</i>	4 (0,24%)	4 (0,16%)
<b>Trastornos de la piel y del tejido subcutáneo</b>			
<i>Poco frecuentes</i>	<i>Prurito</i>	2 (0,12%)	4 (0,16%)
<b>Trastornos generales y alteraciones en el lugar de administración</b>			
<i>Poco frecuentes</i>	<i>Fatiga</i>	14 (0,83%)	19 (0,75%)
	<i>Sed</i>	3 (0,18%)	4 (0,16%)
	<i>Mejoría de una condición preexistente</i>	2 (0,12%)	2 (0,08%)
	<i>Pirexia</i>	2 (0,12%)	3 (0,12%)
	<i>Astenia</i>	3 (0,18%)	4 (0,16%)
<b>Exploraciones complementarias</b>			
<i>Poco frecuentes</i>	<i>Aumento de Gamma-glutamyltransferasa</i>	7 (0,41%)	8 (0,32%)
	<i>Aumento de Alanin aminotransferasa</i>	5 (0,30%)	5 (0,20%)
	<i>Aumento de Aspartato aminotransferasa</i>	3 (0,18%)	3 (0,12%)
	<i>Aumento de creatinina plasmática</i>	2 (0,12%)	2 (0,08%)
	<i>Aumento de triglicéridos plasmáticos</i>	2 (0,12%)	2 (0,08%)
	<i>Aumento de peso</i>	8 (0,47%)	12 (0,48%)

Adicionalmente, en estos ensayos 1.362 pacientes recibieron placebo. Las reacciones adversas notificadas más frecuentemente por los pacientes tratados con bilastina 20 mg para la indicación de rinoconjuntivitis alérgica o urticaria crónica idiopática fueron cefalea, somnolencia, mareo y fatiga. Estos acontecimientos adversos ocurrieron con una frecuencia similar en los pacientes que recibieron placebo. **Resumen tabulado de reacciones adversas.** La siguiente tabla muestra las reacciones adversas al menos posiblemente relacionadas con bilastina y notificadas en más del 0,1% de los pacientes tratados con bilastina 20 mg durante el desarrollo clínico (N = 1.697). Las frecuencias se han clasificado de la siguiente forma: Muy frecuentes (≥1/10) Frecuentes (≥1/100 a <1/10) Poco frecuentes (≥1/1.000 a <1/100) Raras (≥1/10.000 a <1/1.000) Muy raras (<1/10.000) Frecuencia no conocida (no puede estimarse a partir de los datos disponibles) Las reacciones raras, muy raras y de frecuencia no conocida no se han incluido en la tabla. Frecuencia no conocida (no puede estimarse a partir de los datos disponibles): se han observado palpitaciones y taquicardia durante el periodo de post-comercialización. **Descripción de las reacciones adversas relevantes.** Las reacciones adversas más notificadas fueron dos frecuentes (somnolencia y cefalea) y dos poco frecuentes (mareo y fatiga). Las frecuencias en bilastina frente a placebo fueron 3,06 % vs. 2,86% para somnolencia; 4,01% vs. 3,38% para cefalea; 0,83% vs. 0,59% para mareo y 0,83% vs. 1,32% para fatiga. En casi todas las reacciones adversas mencionadas en la tabla anterior, se observó una incidencia similar en pacientes tratados con 20 mg de bilastina y en pacientes tratados con placebo. La información recogida durante la post-comercialización ha confirmado el perfil de seguridad observado durante el desarrollo clínico. **Población pediátrica.** Durante el desarrollo clínico, la frecuencia, el tipo e intensidad de las reacciones adversas en adolescentes (de 12 a 17 años) fueron las mismas que las observadas en adultos. La información recogida en esta población (adolescentes) durante la post-comercialización ha confirmado los resultados de los ensayos clínicos. Notificación de sospechas de reacciones adversas. Es importante notificar sospechas de reacciones adversas al medicamento tras su autorización. Ello permite una supervisión continuada de la relación beneficio/riesgo del medicamento. Se invita a los profesionales sanitarios a notificar las sospechas de reacciones adversas a través del Sistema Español de Farmacovigilancia de Medicamentos de Uso Humano: [www.notificaram.es](http://www.notificaram.es) **4.9 Sobre dosis.** La información relacionada con sobre dosis aguda de bilastina se recoge de la experiencia de los ensayos clínicos realizados durante el desarrollo y durante la post-comercialización. En los ensayos clínicos, tras la administración de bilastina a dosis de 10 a 11 veces la dosis terapéutica (220 mg como dosis única o 200 mg/día durante 7 días) a voluntarios sanos, la frecuencia de acontecimientos adversos tras el tratamiento fue dos veces superior a la observada tras la administración de placebo. Las reacciones adversas más frecuentemente notificadas fueron mareo, cefalea y náusea. No se notificaron acontecimientos adversos graves ni prolongaciones significativas del intervalo QTc. La información recogida durante la post-comercialización coincide con la información obtenida en los ensayos clínicos. La evaluación crítica del efecto de dosis múltiples de bilastina (100 mg durante 4 días) sobre la repolarización ventricular en un estudio cruzado de "through QT/QTc" realizado con 30 voluntarios sanos no mostró ninguna prolongación significativa del intervalo QTc. En caso de producirse una sobre dosis se recomienda tratamiento sintomático y de soporte. No se conoce ningún antídoto específico para bilastina. **6. DATOS FARMACÉUTICOS. 6.1 Lista de excipientes.** Celulosa microcristalina. Carboximetilalmidato sódico tipo A (derivado de patata) Sílice coloidal anhidra. Stearato magnésico. **6.2 Incompatibilidades.** No procede. **6.3 Periodo de validez.** 5 años. **6.4 Precauciones especiales de conservación.** Este medicamento no requiere condiciones especiales de conservación. **6.5 Naturaleza y contenido del envase.** El medicamento está envasado en un blister, que consta de dos partes: 1. Laminado, compuesto por poliamida orientada (cara exterior del laminado), aluminio y PVC (cara interior del laminado) 2. Película de aluminio. Después del moldeado y llenado con comprimidos, la película de aluminio es termosellada al laminado con una laca de sellado por calor (copolímero de PVC-PVAc y resinas de butilmetacrilato) Cada blister contiene 10 comprimidos. Los blisters están envasados en estuches de cartón. Tamaños de envase: 10, 20, 30, 40 ó 50 comprimidos. Puede que solamente estén comercializados algunos tamaños de envases. **6.6 Precauciones especiales de eliminación y otras manipulaciones.** La eliminación del medicamento no utilizado y de todos los materiales que hayan estado en contacto con él, se realizará de acuerdo con la normativa local. **7. TITULAR DE LA AUTORIZACIÓN DE COMERCIALIZACIÓN.** FAES FARMA, S.A. Máximo Aguirre, 14. 48940 - Leioa. **8. Número(s) de autorización de comercialización** 73.027 **9. FECHA DE LA PRIMERA AUTORIZACIÓN/RENOVACIÓN DE LA AUTORIZACIÓN.** Fecha de la primera autorización: 23 de noviembre de 2010. Fecha de la última renovación: 07 de octubre de 2015. **10. FECHA DE LA REVISIÓN DEL TEXTO.** Octubre 2015. **11. PRESENTACIÓN Y P.V.P. I.V.A.:** Bilaxten 20 mg, 20 comprimidos, P.V.P. I.V.A. 12,80€ **12. CONDICIONES DE PRESCRIPCIÓN Y DISPENSACIÓN:** Con receta médica. Reembolsable por el Sistema Nacional de Salud.

**BIBLIOGRAFÍA:** 1. BILAXTEN® 20 mg, comprimidos. Bilastina 20 mg. Titular FAES FARMA S. A. Ficha Técnica autorizada. Revisión del texto: Febrero 2012. 2. Corcóstegui R, Labeaga L, Innerarí A, Berisa A, Orjales A. Preclinical pharmacology of bilastine, a new selective histamine H1 receptor antagonist: receptor selectivity and in vitro antihistaminic activity. *Drugs R D.* 2005;6(6):371-84. 3. Bachert C, Kuna P, Sanquer F, Ivan P, Dimitrov V, Gorina MM, van de Heyning P, Loureiro A. Comparison of the efficacy and safety of bilastine 20 mg vs desloratadine 5 mg in seasonal allergic rhinitis patients. *Allergy.* 2009;64(1):158-65. 4. Zuberbier T, Qanta A, Bogacka E, Medina I, Wesel F, Uhl P, Antépara I, Jáuregui I, Valiente R; The Bilastine International Working Group. Comparison of the efficacy and safety of bilastine 20 mg vs levocetirizine 5 mg for the treatment of chronic idiopathic urticaria: a multi-centre, double-blind, randomized, placebo bo-controlled study. *Allergy.* 2010;65(4):516-528. 5. Kuna P, Bachert C, Nowacki Z, van Cauwenberge P, Agache I, Fouquet L, Roger A, Sologuren A, Valiente R; Bilastine International Working Group. Efficacy and safety of bilastine 20 mg compared with cetirizine 10 mg and placebo for the symptomatic treatment of seasonal allergic rhinitis: a randomized, double-blind, parallel-group study. *Clin Exp Allergy.* 2009;39(9):1338-47. 6. Horak F, Ziegelmayer P, Ziegelmayer R, Lemell P. The effects of bilastine compared with cetirizine, fexofenadine, and placebo on allergen-induced nasal and ocular symptoms in patients exposed to aeroallergen in the Vienna Challenge Chamber. *Inflamm Res.* 2010;59(5):391-8. 7. Conen S, Theunissen EL, Van Oers AC, Valiente R, Ramaekers JG. Acute and subchronic effects of bilastine (20 and 40 mg) and hydroxyzine (50 mg) on actual driving performance in healthy volunteers. *J Psychopharmacol.* 2011;25(11):1517-23.

I+D+i  
NACIONAL

BIENVENIDO AL MUNDO

**BILAXTEN**  
bilastina

## BILAXTEN, DEJA ATRÁS LA ALERGIA

- **Bilaxten** es un antihistamínico de 2ª generación, **no sedante** indicado en el tratamiento sintomático de la **rinokonjuntivitis alérgica** y la **urticaria**.<sup>1</sup>
- **Bilaxten** combina una elevada **potencia antihistamínica**<sup>2</sup> con una **seguridad similar a placebo**,<sup>3,4,5</sup> **respetando la vida activa** del paciente.<sup>3,4</sup>
- **Bilaxten 20 mg** en **toma única diaria** tiene un rápido inicio de acción (1 hora) y **mantiene su eficacia durante al menos 24 horas**.<sup>6</sup>
- **Bilaxten 20 mg no afecta** a la capacidad de **conducción** incluso a **dosis doble** de la recomendada.<sup>1,7</sup>



**FAES FARMA**



**BILAXTEN**  
bilastina

Innovación antihistamínica



